



Sveučilište u Zagrebu
Stomatološki fakultet

Luka Lubina

**ANATOMSKI SIGURNA I RIZIČNA
PODRUČJA S ASPEKTA DENTALNE
IMPLANTOLOGIJE**

POSLIJEDIPLOMSKI SPECIJALISTIČKI RAD

Zagreb, veljača 2020.

Rad je ostvaren na Zavodu za oralnu kirurgiju Stomatološkog fakulteta Sveučilišta u Zagrebu.

Naziv poslijediplomskog specijalističkog studija: Dentalna implantologija

Mentor rada: prof. dr. sc. Dragana Gabrić, Zavod za oralnu kirurgiju Stomatološkog fakulteta Sveučilišta u Zagrebu

Lektor hrvatskog jezika: Dolores Zelić, mag. philol. croat.

Lektor engleskog jezika: Lidija Jurković, mag. educ. philol. angl.

Sastav Povjerenstva za ocjenu poslijediplomskog specijalističkog rada:

1. doc.dr.sc. Josip Biočić, dr.med.dent.
2. prof.dr.sc. Berislav Perić, dr.med.dent.
3. izv.prof.dr.sc. Dragana Gabrić, dr.med.dent.

Sastav Povjerenstva za obranu poslijediplomskog specijalističkog rada:

1. doc.dr.sc. Josip Biočić, dr.med.dent., predsjednik povjerenstva
2. izv.prof.dr.sc. Dragana Gabrić, dr.med.dent., član
3. prof.dr.sc. Berislav Perić, dr.med.dent., član
4. izv.prof.dr.sc. Mato Sušić, dr.med.dent., zamjena
5. _____

Datum obrane rada: 11.veljače 2020. godine

Rad sadrži:

58 stranicu

1 tablicu

26 slika

1 CD

Rad je vlastito autorsko djelo, koje je u potpunosti samostalno napisano uz naznaku izvora drugih autora i dokumenata korištenih u radu. Osim ako nije drukčije navedeno, sve ilustracije (tablice, slike i dr.) u radu su izvorni doprinos autora poslijediplomskog specijalističkog rada. Autor je odgovoran za pribavljanje dopuštenja za korištenje ilustracija koje nisu njegov izvorni doprinos, kao i za sve eventualne posljedice koje mogu nastati zbog nedopuštenog preuzimanja ilustracija odnosno propusta u navođenju njihovog podrijetla.

Zahvala

Zahvaljujem supruzi Josipi Lubini bez čije pomoći i potpore ovaj rad ne bi mogao biti napisan.

Zahvaljujem mentorici prof. dr. sc. Dragani Gabrić za nesebično pružanje znanja i pomoći tijekom izrade rada.

Rad posvećujem svome ocu koji je svoj život posvetio mojem obrazovanju i živio za svaki moj uspjeh i napredak.

Sažetak

ANATOMSKI SIGURNA I RIZIČNA PODRUČJA S ASPEKTA DENTALNE IMPLANTOLOGIJE

Stupanj uspjeha dentalnih implantata vrlo je visok i čini se da ukazuje na minimalne komplikacije vezane uz same implantate. Veće pogreške događaju se zbog lošeg pozicioniranja implantata i nepoznavanja anatomskih struktura područja u kojima se vrši kirurški zahvat implantacije. Dentalna implantologija danas je najbrže rastuća grana dentalne medicine te se kao izbor terapije koristi u mnogim ordinacijama dentalne medicine diljem svijeta.

Kirurška faza dentalne implantologije najizazovniji je dio implantoprotetske rehabilitacije jer o poziciji implantata ovisi uspjeh i trajnost samoga rada. Kod pozicioniranja implantata želimo se voditi protetskim planom te smo zbog toga često ograničeni na dijelove čeljusti neposredno u blizini anatomski važnih struktura.

Kako bismo izbjegli komplikacije u vidu gubitka implantata, ali i po život pacijenta opasne komplikacije, nužno je detaljno poznavanje anatomskih struktura koje su u blizini implantacijskog mjesta. Poznavanje anatomije nije dovoljno da bi se moglo odlučiti o vrsti implantata i mjestu implantacije, već je za uspješnu i sigurnu terapiju nužno poznavanje radiološke dijagnostike i preoperativnog planiranja implantacije.

Ključne riječi: implantologija; anatomija čeljusti; komplikacije; dijagnostika; implantat

Summary

ANATOMICALLY SAFE AND RISK AREAS FROM THE ASPECT OF DENTAL IMPLANTOLOGY

Dental implants success rate is very high and seems to indicate minimal complications related to the implants themselves. Larger errors occur due to poor positioning of the implant and lack of knowledge of the anatomical structures of the areas in which the implant surgery is performed. Nowadays, dental implantology is the fastest growing branch of dental medicine and is used as a preferred therapy in many dental practices around the world.

The surgical phase of dental implantology is the most challenging part of implant-prosthetic rehabilitation because the position of the implant determines the success and durability of the complete prosthetic work. When positioning the implants, one wants to be guided by a prosthetic plan which often limits the choice of implant position to the parts of the jaw directly adjacent to anatomically important structures.

In order to avoid complications in the form of implant loss but also life-threatening complications, a detailed knowledge of the anatomical structures that are near the implant site is necessary. Knowledge of anatomy is not enough to decide on the type of implant and the site of implantation, but for successful and safe therapy, knowledge of radiological diagnostics and preoperative implant planning is of great importance.

Key words: implantology; jaw anatomy; complications; diagnostics; implant

SADRŽAJ

1.	UVOD	1
2.	PRIMJENJENA ANATOMIJA.....	4
2.1.	Koštana građa gornje i donje čeljusti.....	5
2.1.1.	Koštana građa gornje čeljusti.....	5
2.1.2.	Gornja čeljust s aspekta dentalne implantologije.....	6
2.1.3.	Koštana građa donje čeljusti	15
2.1.4.	Donja čeljust s aspekta dentalne implantologije – prednja regija	16
2.1.5.	Jezični otvor - foramen linguale	17
2.1.6.	Donja čeljust s aspekta dentalne implantologije – stražnja regija	19
2.2.	Krvne žile čeljusti	22
2.2.1.	Krvne žile donje čeljusti i komplikacije	23
2.2.2.	Krvne žile gornje čeljusti i komplikacije.....	32
2.3.	Inervacija gornje i donje čeljusti.....	35
2.3.1.	Nervus mandibularis	37
2.3.2.	Grananje u mandibularnim kanalima.....	39
2.3.3.	Prednja petlja mentalnog živca	40
3.	RASPRAVA	42
4.	ZAKLJUČAK.....	46
5.	LITERATURA	48
6.	ŽIVOTOPIS.....	58

Popis skraćenica

CBCT - Cone Beam Computerised Tomography

PRISMA - Preferred reporting items for systematic reviews and meta analyses

CT - Computerised Tomography

1. UVOD

Stupanj uspjeha dentalnih implantata vrlo je visok i čini se da ukazuje na minimalne komplikacije vezane uz same implantate. Veće pogreške događaju se zbog lošeg pozicioniranja implantata i nepoznavanja anatomskih struktura područja u kojima se vrši kirurški zahvat implantacije.

Autori Clark i suradnici napravili su znanstvenu studiju analizirajući učestalost komplikacija pozicioniranja implantata u poprečnom presjeku koje se pojavljuju u postimplantacijskoj kompjuteriziranoj tomografiji (CBCT) u dva glavna objekta za snimanje u Bukureštu u Rumunjskoj (1).

Podaci o demografiji i implantatima prikupljeni su iz dva od tri glavna centra za CBCT u Bukureštu. Sve postimplantacijske CBCT slike procijenjene su na prisutnost različitih komplikacija vezanih uz postavljanje implantata. Podaci su uneseni u Excel tablicu i analizirani statistički. Od 2323 CBCT koje su analizirane, ukupno ih je 160 (6,89 %) imalo komplikacije vezane uz pozicioniranje implantata. Od toga je u 62 slučaja otkriveno prodiranje implantata u susjednu anatomsku strukturu. Konkretnije, bio je 21 slučaj penetracije sinusa, 19 slučajeva prodiranja u nosnu šupljinu, 9 slučajeva prodiranja donjeg alveolarnog kanala i 13 slučajeva perforacija lingvalnih ploča. Također je zabilježeno 15 slučajeva ozljeda susjednih zuba (1).

Unatoč popularnosti dentalnih implantata, kirurško postavljanje nije bez rizika. Loša pozicija može biti po život opasno stanje i može dovesti do ozbiljnog krvarenja, opstrukcije dišnih puteva i nepotrebnih postoperativnih operacija. Najozbiljniji problemi povezani s implantatima nisu odmah vidljivi. Doktori dentalne medicine koji se bave implantologijom moraju imati odgovarajuću obuku i koristiti planiranje liječenja utemeljeno na dokazima kako bi spriječili komplikacije (1).

Dentalna implantologija razvila se u važan dio dentalne medicine, a posebice za protetsku rehabilitaciju te se smatra sigurnim i rutinskim postupkom s visokom stopom uspjeha (2). Međutim, zbog povećanja broja postavljenih implantata, povećana je i učestalost intraoperativnih i postoperativnih komplikacija. Tijekom njihovog postavljanja mogu se pojaviti teška krvarenja i nastanak hematoma u dnu usne šupljine. Sustavnim pregledom, Balaguer-Marti i suradnici, objavili su da je, tijekom dentalne implantacije, najčešći uzrok hematoma usta perforacija jezične kortikalne ploče (3).

Hematom se može brzo širiti u mekom tkivu dna usne šupljine i može dovesti do akutne opstrukcije dišnih puteva. To je potencijalno po život opasna komplikacija koja može zahtijevati intubaciju ili hitnu traheotomiju (4). Svrha ovoga rada je na jednom mjestu objediniti dosadašnja saznanja anatomskih varijacija struktura gornje i donje čeljusti koje su bitne za uspjeh implantoprotetske terapije, te upozoriti na moguće komplikacije koje nastaju ozljedom struktura bliskih implantacijskom mjestu.

2. PRIMJENJENA ANATOMIJA

Koštanu strukturu glave čovjeka čini sustav nepokretnih i jedne pokretne kosti. Kosti su spojene suturama, osim mandibule koja je povezana s lubanjom preko parnog temporomandibularnog zgloba. S obzirom na embrionalni razvoj, kosti lubanje dijelimo na: neurokranij (lat. *neurocranium*) koji obuhvaća mozak i na viscerokranij (lat. *viscerocranium*) koji čini kosti lica (5).

2.1. Koštana građa gornje i donje čeljusti

2.1.1. Koštana građa gornje čeljusti

Gornja čeljust središnja je i najveća kost gornjeg dijela viscerokranija. Spaja se sa svim kostima lica i nosi zube. Šuplja je i na izgled krhka, ali može podnositi visoki tlak koji na nju preko donje čeljusti prenose žvačni mišići. Gornja čeljust (lat. *maxilla*) parna je kost lica na kojoj razlikujemo tijelo (lat. *corpus maxillae*) i četiri nastavka:

1. čeonni nastavak (lat. *processus frontalis*)
2. nepčani nastavak (lat. *processus palatinus*)
3. alveolarni nastavak (lat. *processus alveolaris*)
4. jagodični nastavak (lat. *processus zygomaticus*)

Tijelo ima oblik četverokuta i sadrži čeljusnu šupljinu (lat. *sinus maxillaris*). Možemo ga promatrati sa četiri strane; prednje, stražnje, gornje i nosne.

Prednja strana trupa (lat. *facies anterior*) udubljena je i prema dolje se nastavlja u zubni alveolarni nastavak. U tom dijelu nalazimo izbočenje (lat. *juga alveolaria*) koje odgovara položaju zubnih korijena. Prednja ploština je prema gore omeđena infraorbitalnim rubom (lat. *margo infraorbitalis*) ispod kojeg se nalazi otvor (lat. *foramen infraorbitale*) kroz koji prolaze istoimena arterija i živac. Medijalni rub sadrži duboki urez (lat. *incisura nasalis*) koji zajedno s urezom suprotne strane oblikuje kruškoliki otvor (lat. *apertura piriformis*). Na stražnjoj strani trupa (lat. *facies infratemporalis*) nalazi se izbočina (lat. *tuber maxillae*) s mnogo sitnih otvora (lat. *formina alveolaria*) u kojima počinju alveolarni kanali (lat. *canales alveolares*). Preko kanala dovodi se krvna i živčana opskrba molarima. Nosna se ploha (lat. *facies nasalis*) prema dolje nastavlja u gornju plohu nepčanog nastavka i na njoj nalazimo koštani greben koji služi za hvatanje donje nosne školjke (lat. *crista conchalis*) (5).

Na prijelazu prema stražnjoj plohi smješten je veliki nepčani žlijeb (lat. *sulcus palatinus maior*) koji s odgovarajućom brazdom na nepčanoj kosti tvori veliki nepčani kanal (lat. *canalis palatinus maior*). Kroz njega, na nepce, prolaze krvne žile i živac.

Gornja ili orbitalna ploština (lat. *facies orbitalis*) trokutastog je izgleda i zajedno s odgovarajućim rubom velikog krila klinaste kosti omeđuje donju orbitalnu pukotinu (lat. *fissura orbitalis inferior*). U stražnjem dijelu plohe počinje infraorbitalni žlijeb (lat. *sulcus infraorbitalis*) koji prema naprijed prelazi u infraorbitalni kanal (lat. *canalis infraorbitalis*) i završava otvorom (lat. *foramen infraorbitale*). Od infraorbitalnog kanala odjeljuju se alveolarni kanali (lat. *canales alveolares*) te kroz njih prolaze krvne žile i živci za opskrbu prednjih zuba (5, 6).

Čeoni nastavak (lat. *processus frontalis*) čvrst je i okomito usmjeren nastavak koji se spaja s čeonom kosti. Na medijalnoj strani nastavka nalazi se etmoidni greben (lat. *crista ethmoidalis*) na koji se priključuje prednji kraj srednje nosne školjke.

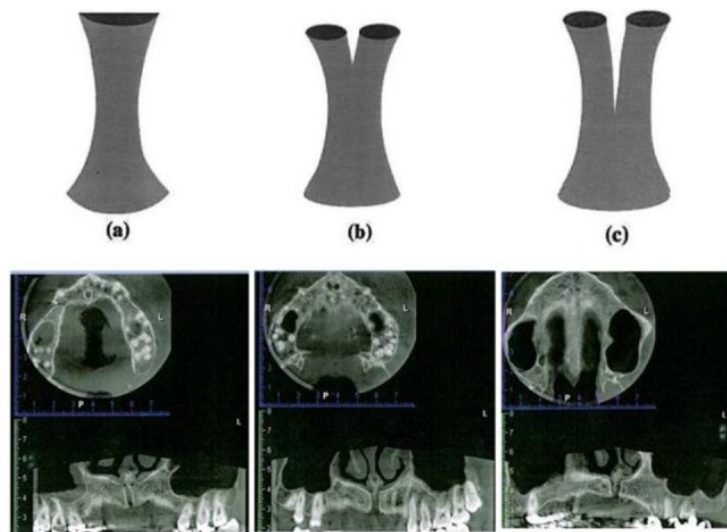
Nepčani nastavak (lat. *processus palatinus*) tvori veliki dio tvrdog nepca. Položen je vodoravno i spaja se s nepčanim nastavkom suprotne strane u uzdužnom nepčanom šavu (lat. *sutura palatina mediana*). Na strani nosne šupljine nastaje nosni greben (lat. *crista nasalis*) pokraj čijeg se prednjeg kraja nalazi gornji otvor incizalnog kanala (lat. *canalis incisivus*) (5).

2.1.2. Gornja čeljust s aspekta dentalne implantologije

Gledajući s aspekta dentalne implantologije, gornju čeljust možemo podijeliti na prednji i stražnji dio. Prednji dio gornje čeljusti uglavnom je siguran za implantaciju bez struktura, čijom bismo ozljedom mogli ugroziti zdravlje pacijenta. Visina kosti mora biti dovoljna kako bismo izbjegli perforaciju nosne šupljine. Treba biti oprezan pri nagibu implantata u blizini medijalne linije jer se tu nalazi incizalni otvor kroz koji prolaze ogranci krvnih žila i živca. Anatomija incizalnog kanala različita je kod svakog pacijenta te je položaj kanala potrebno utvrditi s pomoću CBCT snimke (8).

Oblik kanala može biti:

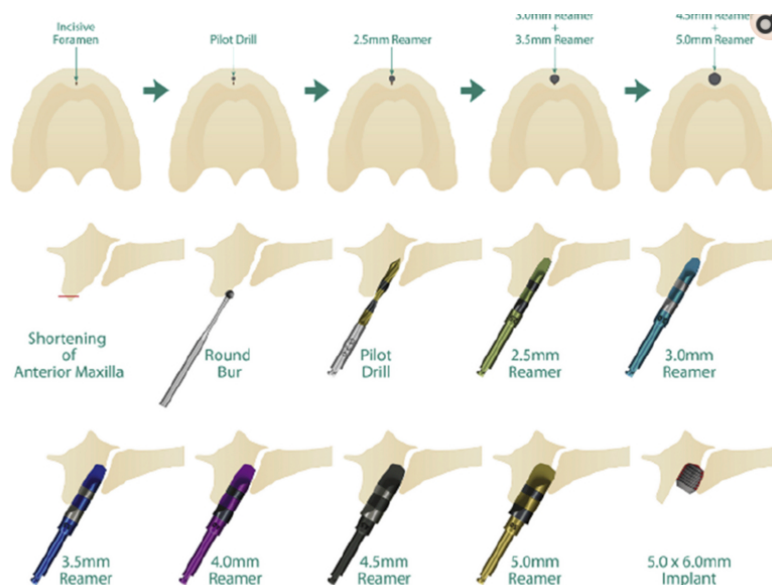
- cilindričan bez grananja u 66,3 %
- cilindričan s grananjem u gornjem dijelu 23 %
- cilindričan s grananjem u srednjem dijelu 10,7 % (8).



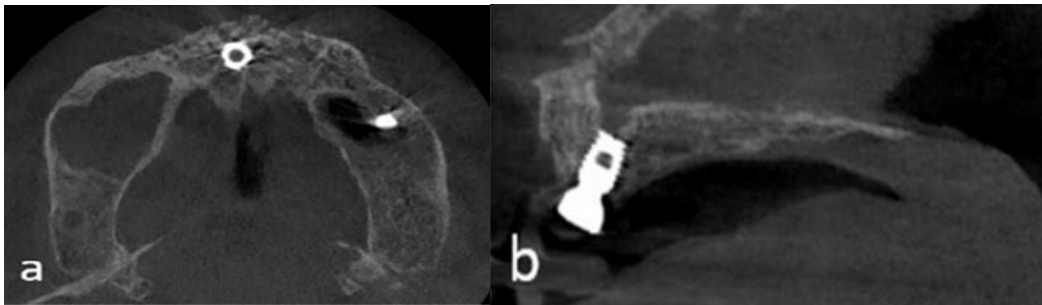
Nasopalatine canal classification according to morphology: (a) cylindrical canal without any branches (b), a canal with a branch in the upper part and (c) a canal with a branch in the middle part

Slika 1. Oblik incizalnog (nazopalatinalnog) kanala. Preuzeto dopuštenjem autora Putz (8)

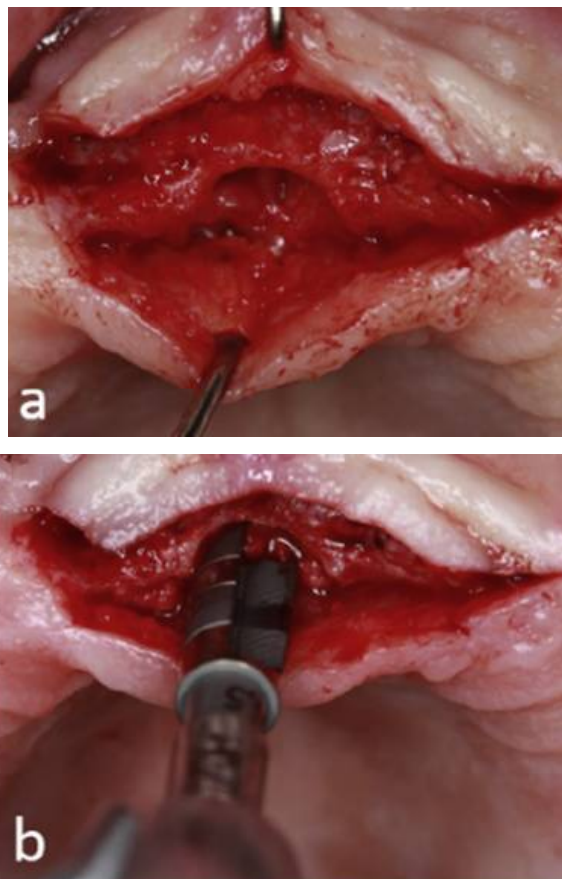
Incizalni kanal trebalo bi izbjegavati, no u izrazito atrofičnoj gornjoj čeljusti postoje opisani slučajevi gdje se incizalni kanal može koristiti kao retencijsko mjesto za postavljanje vrlo kratkih implantata (Slika 3.).



Slika 2. Protokol preparacije za kratki implantat koji se retinira u incizalni kanal.
Preuzeto dopuštenjem autora Panjnoush (9)



Slika 3. CBCT prikaz kratkog implantata položenog u incizalni kanal. Preuzeto
dopuštenjem autora Panjnoush (9)



Slika 4. Prikaz incizalnog kanala i preparacija mjesta za implantat. Preuzeto
dopuštenjem autora Panjnoush (9)

Najvažnije koštane anatomske strukture bitne za dentalnu implantologiju, a koje se nalaze u stražnjem dijelu gornje čeljusti, su veliki i mali nepčani otvor te maksilarni sinus. Važnost nepčanih otvora je u strukturama koje prolaze kroz njih. Veliki nepčani otvor (lat. *foramen palatinum majus*) nalazi se 5,28 mm od umnjaka, odnosno 5,03 mm od drugog kutnjaka (10).

S obzirom na medijalnu liniju gornje čeljusti, udaljenost velikog nepčanog otvora od središnje linije je u većini slučajeva 18,38 mm (10). Njegov položaj treba utvrditi pri svakom implantološkom zahvatu u stražnjem dijelu gornje čeljusti kako bi se mogla omogućiti pravilna anestezija te izbjeći komplikacije s intraoperativnim krvarenjem. Mali nepčani otvor (lat. *foramen palatinum minor*) nalazi se iza velikoga i u rutinskoj implantologiji ne predstavlja strukturu koja je bitna za svakodnevnu praksu. Maksilarni sinus (lat. *sinus maxillaris*) veliki je zračni prostor koji zauzima najveći dio gornje čeljusti (11).

Varijacije u anatomiji sinusa nisu rijetke i pri planiranju augmentacije grebena gornje čeljusti, putem podizanja dna maksilarnog sinusa, nužno je koristiti CBCT dijagnostiku kako bi se izbjegle komplikacije. Najčešće varijacije u anatomske građi sinusa su:

- hipoplazija sinusa
- aplazija sinusa
- koštana pregrada maksilarnog sinusa
- etmomaksilarni sinus
- drenaža sinusa u gornji nosni hodnik
- pneumatizacija sinusa (11).

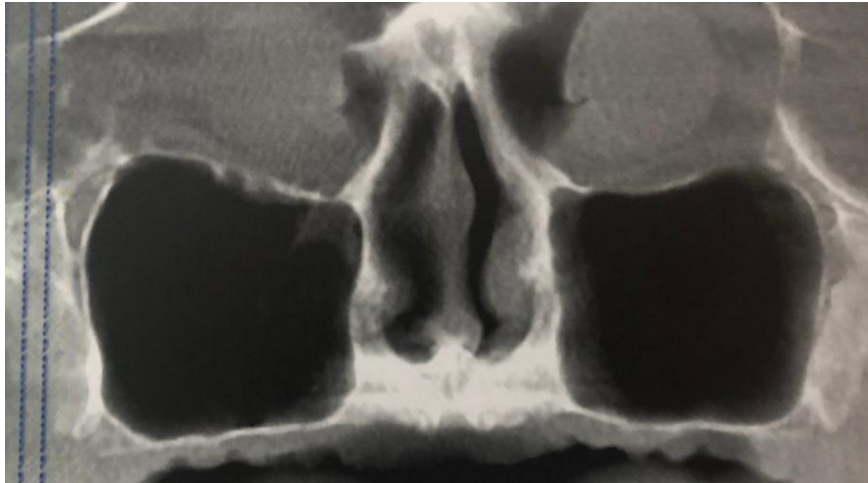
Visina kosti dostatna za krestalno pomicanje transkrestalne elevacije dna maksilarnog sinusa s pomoću osteotoma je 5 mm. Ukoliko je preostala kost manja od 5 mm potrebno je pristupiti tehnici lateralnog prozora (12). S aspekta dentalne implantologije najvažnija varijacija u anatomiji maksilarnog sinusa je postojanje koštanih pregrada. Koštane pregrade mogu dovesti do komplikacija pri podizanju dna maksilarnog sinusa zbog mogućnosti loma te perforacije Schneiderianove membrane. Danas postoje oprečna mišljenja o tome je li perforacija Schneiderianove membrane te neodgođena implantacija komplikacija koja dovodi do posljedičnog gubitka implantata. Proveden je sustavni pregled i metaanaliza kliničkih ispitivanja za procjenu povezanosti između perforacije

Schneiderianove membrane i neuspjeha implantata na temelju PRISMA-e. Tri glavne baze podataka korištene su za prikupljanje istraživanja od njihovog početka do ožujka 2018. Sve kliničke studije izričito su izvijestile o broju perforacija membrane i gubitka implantata koji su uključeni u perforirane i neperforirane sinuse (13).

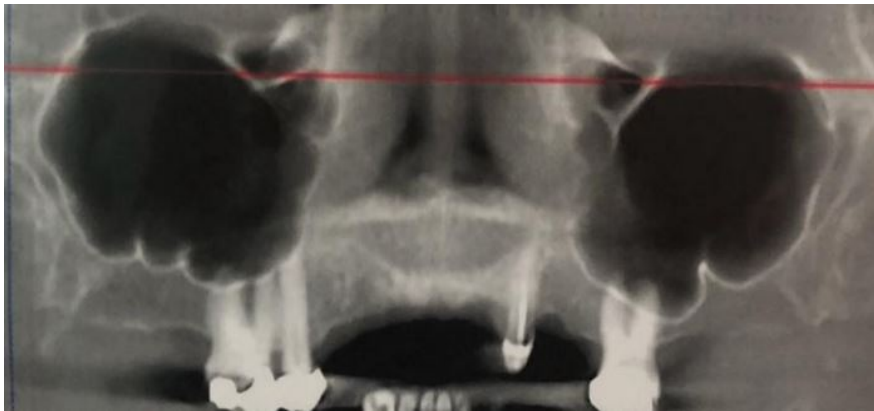
Korištene statističke analize bile su: Pearsonova korelacija, jednostavna linearna regresija i meta regresija. Procijenjen je omjer rizika (RR) gubitka implantata između perforiranih i neperforiranih mjesta.

Istraživanje koje su proveli Al-Moraissi i suradnici uključilo je ukupno 2947 pacijenata s 3884 augmentacije maksilarnih sinusa koji su primili 7358 implantata, uključenih u 58 studija (13). Postojala je značajna povezanost između neuspjeha implantata i perforacije sinusne membrane prema jednostavnoj linearnoj regresiji ($P < .001$) i meta-regresijskoj analizi ($P = .06$). Došlo je do značajnog smanjenja (umjerena kvaliteta dokaza) u gubitku implantata u neperforiranim sinusima u usporedbi s perforiranim ($RR = 2,17$, $CI: 1,52 - 3,10$, $P = 0,001$) (13). Također, nije bilo značajne povezanosti između gubitka implantata u perforiranim sinusima i korištenih kirurških uređaja (piezokirurški ili rotacijski), primijenjenog kirurškog pristupa (lateralni ili krestalni sinus lift), upotrijebljene barijerne membrane i vrste materijala za presađivanje kosti (13).

Rezultati ovog istraživanja pokazali su da intraoperativna perforacija Schneiderianove membrane može povećati rizik odbacivanja implantata nakon operacije podizanja dna maksilarnog sinusa (13). Debljina Schneiderianove membrane smatrana je ključnim čimbenikom za utjecaj na perforaciju membrane, što može ugroziti konačni klinički ishod augmentacije sinusa. Schneiderianova je membrana u prosjeku debela jedan milimetar u pacijenata koji imaju indikaciju za podizanje dna sinusa. Trodimenzionalne tehnologije procjenjuju približno 2,5 puta uvećanu debljinu membrane u usporedbi s histološkom analizom. Parodontitis i pušenje mogu rezultirati zadebljanjem sinusne membrane. Međutim, trenutni podaci bili su neuvjerljivi za povezivanje oštećenja membrane s njezinom debljinom (14). Koštana pregrada može se naći kod 22,8 % maksilarnih sinusa. Ovisno o lokaciji možemo ih podijeliti na prednje i stražnje, a ovisno o položaju na horizontalne i vertikalne. Postotak učestalosti prednjih pregrada je 20,3 %, a stražnjih znatno manje, svega 2,5 %. Većina pregrada je vertikalna i učestalost je 90,2 % dok su horizontalne pregrade nađene u 9,8 % (11) (Slika 5. i 6.).



Slika 5. Maksilarni sinus bez vertikalnih pregrada. Preuzeto dopuštenjem izdavača (12)



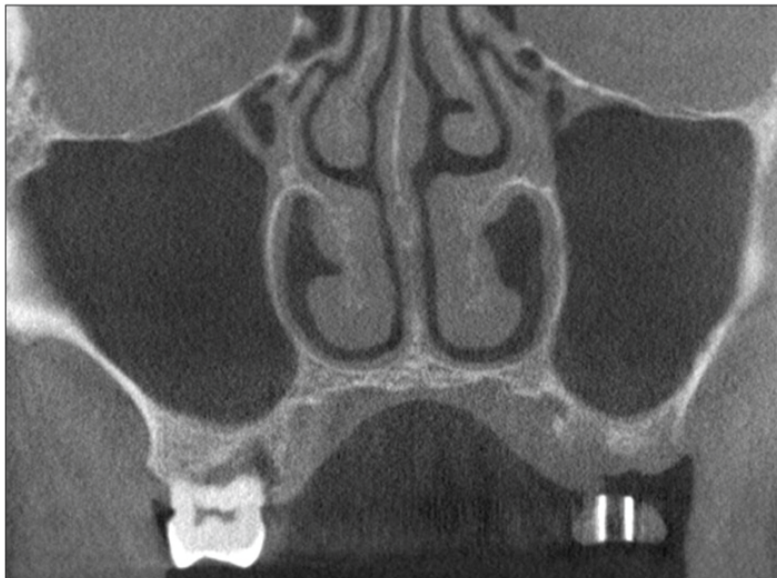
Slika 6. Maksilarni sinus s vertikalnim pregradama. Preuzeto dopuštenjem izdavača
(12)

Rezultati istraživanja koje su napravili Schwarz i suradnici upućuju na to da su prisutnost sinusnih pregrada i rezidualne visine kosti manje od 3,5 mm glavni faktori rizika koji povećavaju brzinu perforacije sinusnih membrana. Postojala je veća prevalencija sinusitisa u slučaju perforacije membrane (31,4 %) unatoč intraoperativnom zatvaranju s resorbirajućim membranama (*Bio-Guide*), a pušači su obično imali veće šanse za komplikacije (15). Također je opisano je da se sluznica maksilarnog sinusa oporavlja do preoperativne sterilnosti nakon podizanja dna maksilarnog sinusa. Međutim, kada je oslabljena drenaža maksilarnog sinusa, oporavak može biti odgođen i može se pojaviti maksilarni sinusitis (16).

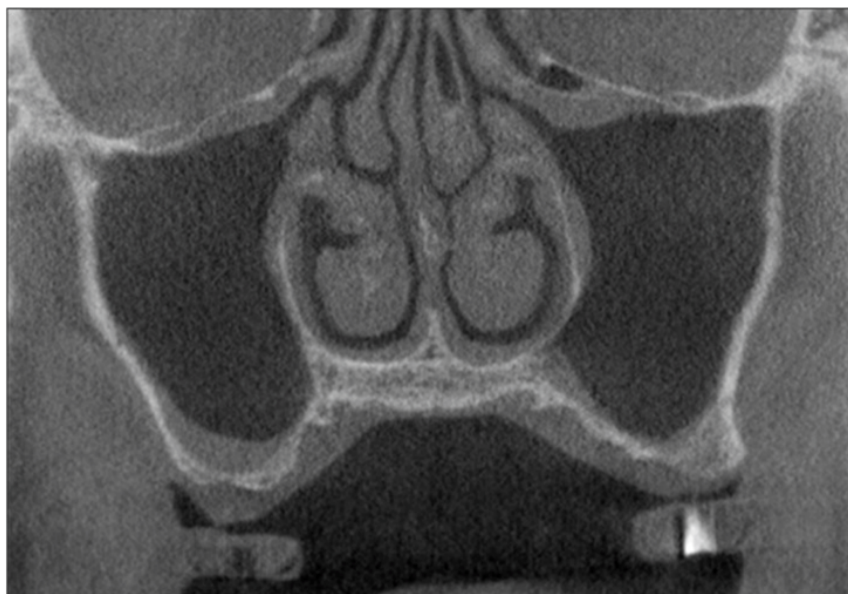Podizanje dna maksilarnog sinusa poznato je kao pouzdana metoda za omogućavanje umetanja dentalnih implantata za pacijente s teškom atrofijom u stražnjem dijelu maksile (17).

Unatoč nejasnim kriterijima za procjenu i dijagnozu, maksilarni sinusitis najčešća je komplikacija ovog postupka (18). Ova neugodna komplikacija može nastati kao posljedica kontaminacije maksilarnog sinusa oralnim ili nazalnim patogenom ili zbog nedostatka asepe tijekom operacije (19). Međutim, opstrukcija ostiomeatalnog ušća uzrokovana postoperativnim oticanjem sluznice maksilarnog sinusa, također može biti izvor ove komplikacije (20). S povećanjem dna maksilarnog sinusa, postoperativna otekline Schneiderianove membrane neizbježna je posljedica. Iako sluznica sinusne membrane brzo zacjeljuje i oporavlja svoju homeostazu, ako je ostio-meatalni kompleks nepovoljan zbog anatomskih varijacija, njegovo zacjeljivanje može biti odgođeno, a rizik od sinusitisa povećan (21, 22).

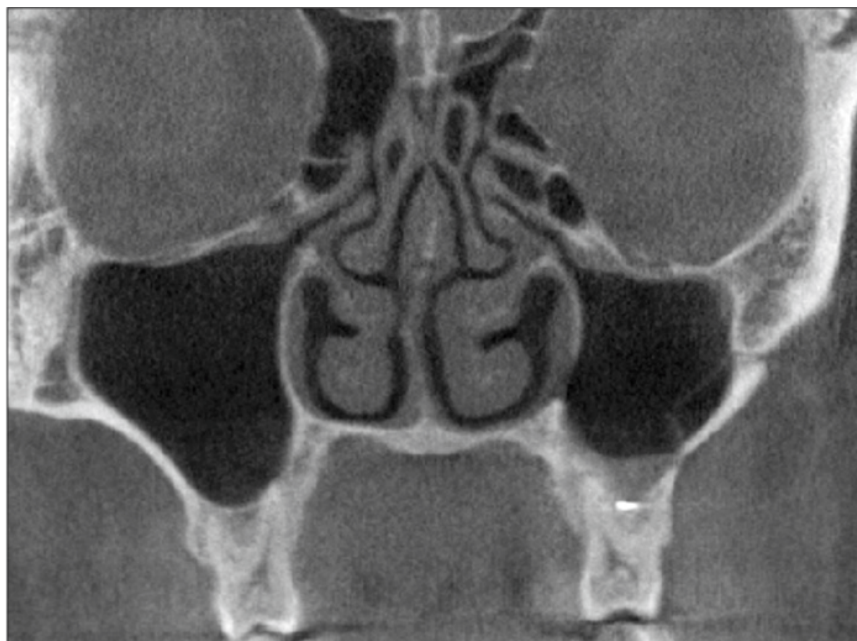Jang Won Lee i suradnici u svojoj su studiji analizirali kompjutorsku tomografiju, tj. CT slike pacijenata koji su podvrgnuti podizanju dna maksilarnog sinusa, i istražili korelacije između anatomskih varijanti lateralne nosne stijenke i maksilarnog sinusa i rizika od maksilarnog sinusitisa nakon podizanja dna (16). Anatomske varijacije koje mogu prouzrokovati suženja u području ostio-meatalnoga kompleksa, kao što su konha buloza (Slika 8.), paradoksalno postavljena srednja nosna školjka (Slika 9.), Hallerova celula (eng. *Haller cells*) (Slika 10.), dupla ili trostruka srednja nosna školjka, pneumatizirani sabljasti nastavak, stanice *aggera nasi* ili kristanosnoga septuma mogu biti uzročnici posljedičnog sinusitisa (23).



Slika 7. Konha buloza. Preuzeto dopuštanjem autora Lee JW (16)



Slika 8. Paradoksalno postavljena srednja nosna školjka. Preuzeto dopuštanjem autora Lee (16)



Slika 9. Hallerova celula. Preuzeto dopištenjem autora Lee (16)

U istraživanju koje su proveli Won Lee i suradnici, korelacija devijacije nosnog septuma i varijanti srednje konhe s komplikacijama nije bila značajna ($P = 0,206$ i $P = 0,276$). S druge strane, korelacija Hallerovih celula s komplikacijama bila je statistički značajna ($P = 0,009$). Autori su zaključili da je ta razlika posljedica regionalne blizine tih celula. Za razliku od drugih varijanti, Hallerove celule nalaze se točno iznad ostiomeatalnog ušća, a ta blizina može pridonijeti smanjenju ušća nakon operacije (Slika 11.) (16).

Tablica 1. Incidencija pojavnosti postoperativnog sinusitisa s anatomskim varijacijama maksilarnog sinusa i nosne šupljine. Preuzeto: (16)

Anatomske varijacije	Pacijent	Komplikacije	OR (95 % CI)	<i>P</i> -vrijednost
Nazalna devijacija septuma	10 (12,4)	2/10 (20,0)	3,30 (0,55 – 19,89)	0,206
Concha bullosa or paradoxical curvature	12 (14,8)	2/12 (16,7)	2,56 (0,44 – 15,03)	0,276
Haller cells	30 (37,0)	6/30 (20,0)	12,50 (1,42 – 109,72)	0,009
Razne anatomske varijacije	37 (45,7)	6/37 (16,2)	8,32 (0,95 – 72,66)	0,043

(OR: odds ratio, CI: confidence interval)

Vrijednosti su prezentirane kao broj (%) ili OR (95 % CI).

Prema Europskom dokumentu za naziv anatomskih struktura nosa i paranazalnih sinusa (engl. *European Position Paper on the Anatomical Terminology of the Internal Nose and Paranasal Sinuses*) Hallerova (infraorbitalna) celula definira se kao svaka etmoidna celula smještena ispod dna orbite i lateralno od linije koja ide vertikalnom osovinom lamine papiraceje (16). Nastanu li upalne promjene u tom području, može se razviti opstrukcija ušća maksilarnog sinusa i rinosinitis. Podaci o prevalenciji Hallerovih celula variraju kod raznih autora. Kennedy i Zinreich, analizirajući koronarne CT presjeke, nalaze Hallerove celule u 10 % bolesnika (24, 25). Iz svega navedenog jasno se može zaključiti da operacija poput podizanja dna maksilarnog sinusa nije operacija bez rizika te je potrebno uzeti detaljnu anamnezu fokusirajući se na eventualne simptome. Ukoliko pacijent navodi česte pojave simptoma sinusitisa ili poteškoća s disanjem, potrebno bi bilo uzeti u obzir detaljniju radiološku analizu u obliku kompjuterizirane tomografije ili CBCT-a.

2.1.3. Koštana građa donje čeljusti

Donja čeljust (lat. *mandibula*) parna je kost i jedina kost lica koja tvori pravi zglob s lubanjskim kostima. S obzirom na to da je jedina pokretna kost u glavi, to joj omogućuje sudjelovanje u žvakanju, govoru i mimici (5, 26).

Sastoji se od tijela (lat. *corpus mandibulae*) koje je u obliku potkove; naprijed se nastavlja na simfizu, a straga prelazi u kut mandibule (lat. *angulus mandibulae*) najčešće pod kutom između 110° i 130°, a koji se nastavlja na uzlazni krak (lat. *ramus mandibulae*).

Tijelo mandibule možemo promatrati odozgo, sprijeda i straga.

Tijelo i simfiza odozgo tvore alveolarni nastavak (lat. *processus alveolaris*) koji nosi zube. Na njemu se nalaze udubine (lat. *alveoli dentales*) koje su omeđene interalveolarnim pregradama (lat. *septa interalveolaria*), a unutar kojih se još nalaze i međukorijenske pregrade (lat. *septa interradicularia*). Alveolarni nastavak završava iza zadnjeg kutnjaka retromolaranim trokutom (lat. *trigonum retromolare*).

Na prednjoj strani tijela u području simfize nalazi se izbočina brade (lat. *protuberantia mentalis*). U području ispod pretkutnjaka i na sredini tijela nalazi se otvor brade (lat. *foramen mentale*) kroz koji izlazi istoimeni živac. Postranično, na trupu, nalazimo kosu

koštanu liniju (lat. *linea obliqua*) iznad koje se nalazi žlijeb za koji se veže mišić obraza (lat. *musculus buccinator*), a u području kuta mandibule nalazimo hrapavost (lat. *tuberositas masseterica*) te hvatište maseteričnog mišića (lat. *musculus masseter*).

Straga, na trupu, nalazi se milohioidna linija (lat. *linea mylohyoidea*) koja odvaja podjezičnu udubinu (lat. *fossa sublingualis*) s podjezičnom žlijezdom slinovnicom (lat. *glandula sublingualis*) od submandibularne (lat. *fossa submandibularis*) s submandibularnom žlijezdom (lat. *glandula submandibularis*). Linija ujedno služi i kao proksimalno hvatište istoimenom mišiću koji čini dno usne šupljine (5, 6).

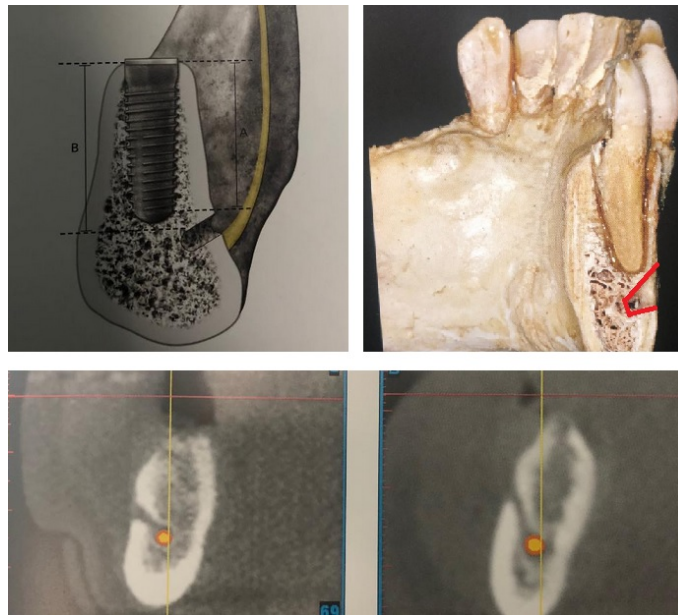
Uzlazni krak široka je plosnata ploča koju možemo promatrati s vanjske i unutrašnje strane. Na vanjskoj strani kraka, odmah uz kut donje čeljusti, hvata se maseterični mišić. Na unutarnjoj strani ispod zglobnog nastavka nalazi se mandibularni otvor (lat. *foramen mandibulae*) kroz koji prolazi donji alveolarni živac (lat. *n. alveolaris inferior*). Otvor je početak kanala donje čeljusti koji prolazi kroz cijelo tijelo kosti sve do otvora brade. S medijalne strane omeđen je koštanim jezičcem (lat. *lingula mandibulae*).

Od foramena na niže nalazi se milohioidni žlijeb (lat. *sulcus mylohyoideus*) u koji je uložen istoimeni živac (5).

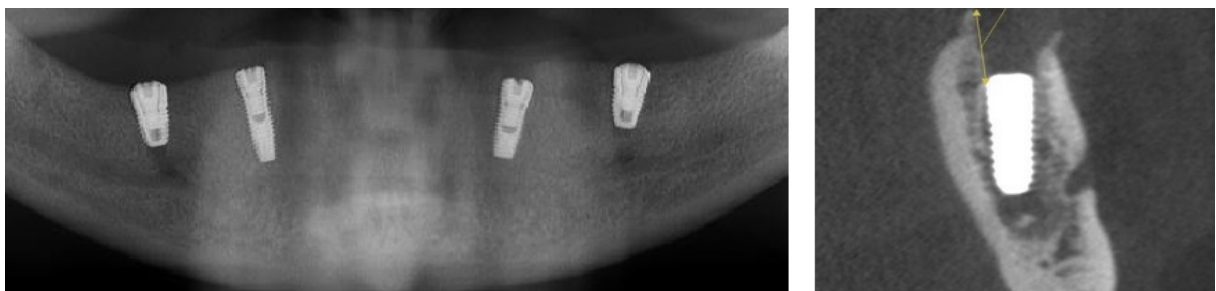
2.1.4. Donja čeljust s aspekta dentalne implantologije – prednja regija

Kao i kod gornje čeljusti, s aspekta dentalne implantologije, donju čeljust možemo podijeliti na dva dijela - prednji i stražnji.

Najvažnije strukture prednjeg dijela donje čeljusti, koje su nam bitne u kirurškoj fazi implantologije, su mentalni otvor zajedno s mentalnom petljom koju čini živac, o čemu će više biti govora u poglavlju „Inervacije donje čeljusti“. Uz mentalni otvor najvažnija struktura prednjeg dijela donje čeljusti je jezični otvor (lat. *foramen linguale*). Radiološka projekcija mentalnog otvora na dvodimenzionalnim snimkama može biti relevantna mjera za određivanje pozicije implantata jer se donji alveolarni živac uvijek uzdiže te je u buko-oralnom smjeru pozicija živca nešto niže od same projekcije na radiološkoj snimci (Slika 14.). Ponekad se na dvodimenzionalnoj snimci čini kao da je mjesto insercije implantata preduboko te se može protumačiti kao oštećenje živca, no upravo zbog ovog smjera uzdizanja kanala, pozicija implantata u tri dimenzije je ispravna i udaljena potrebnih minimalnih dva milimetra od okolnih struktura (Slika 15.) (12).



Slika 10. Shematski i radiološki prikaz smjera uzdizanja mentalnog otvora prema lateralno. Preuzeto dopuštenjem izdavača (12)



Slika 11. Razlika dvodimenzionalnog i trodimenzionalnog prikaza istog implantata na poziciji 44. Preuzeto dopuštenjem izdavača (12)

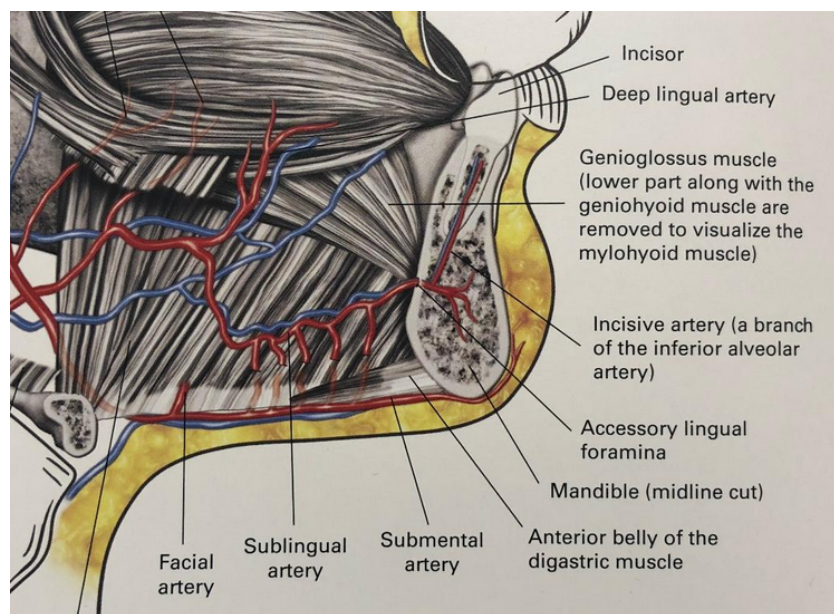
2.1.5. Jezični otvor - foramen linguale

Jezični otvor (lat. *foramen linguale*) nalazi se na jezičnoj strani simfize donje čeljusti te je komunikacija s koštanim kanalom unutar čeljusti. Autori opisuju da je funkcija ovoga kanala ulazak arterija, ogranaka bilateralne podjezične arterije te je vrlo bitan u pravilnom pozicioniranju implantata. Uz arterije moguće je pronaći i male živčane strukture, ali nema dokaza o postojanju venskih struktura jednake veličine. Svaki implantolog trebao bi sa sigurnošću znati utvrditi postojanje i lokaciju jezičnog otvora, jer arterije koje prolaze kroz njega su ogranci podjezične (lat. *a. sublinguale*) i podbradne (lat.

a.submentale), stoga i najmanja perforacija ovih arterija dovodi do ozbiljnih podjezičnih krvarenja, a ukoliko se ne dijagnosticiraju na vrijeme, mogu dovesti do smrtnog ishoda (27 - 29). Posebno treba biti oprezan pri uzimanju transplantata s područja brade.

Razvitkom implantologije počele su i brojnije anatomske studije kako bi se statistički prikazala pojavnost ovih struktura koje donedavno nisu bile opisane. Jedno takvo istraživanje napravili su Rosano i suradnici te su došli do statistički bitnih rezultata (31). Prevalencija i položaj središnjeg lingvalnog otvora mjereni su u 60 suhih mandibula kod odraslih ljudskih leševa. Osim toga, makro-anatomske disekcije provedene su na još 20 mandibula ubrizganih crvenim lateksom kako bi se istražio sadržaj vaskularnog kanala povezan s tim jezičnim otvorom i kanalima. Ukupno je otkriveno 118 otvora. Sve ispitivane mandibule imale su barem jedan lingvalni otvor na središnjoj liniji iznad spine mentalis, smješten na srednjoj visini od $12,5 \pm 2,1$ mm (SD) od donje granice donje čeljusti. Makroanatomske disekcije pokazale su jasnu vaskularnu granu koja ulazi u središnju liniju mandibule kao jedna žila u 19 od 20 ispitivanih mandibula (95 %).

U većini slučajeva, krvne žile u dnu usne šupljine mogu biti u neposrednoj blizini jezične kortikalne ploče mandibularne središnje linije. To podrazumijeva da se krvarenje može dogoditi kada je mandibularna kortikalna ploča čak i minimalno perforirana. Kao posljedica toga, autori predlažu pažljivo planiranje pozicioniranja implantata na srednjoj liniji donje čeljusti, po mogućnosti za korištenje jednakog broja implantata u interforaminalnoj regiji, izbjegavajući rizik kirurške traume na jezičnoj kortikalnoj ploči srednjeg dijela mandibule (31). Jezični otvor u središnjoj liniji donje čeljusti uzrokuje konfuziju u terminologiji, učestalosti pojave i sadržaju. Opsežnije ispitivanje na 314 osušenih mandibula koje su napravili MC Donnel i suradnici pokazalo je da je foramen prisutan u 311 uzoraka (99,04 %). Sekcija uzoraka leševa pokazala je kanal koji prolazi kroz kost do približno 50 % bukolingvalne dimenzije donje čeljusti. Utvrđeno je da je sadržaj otvora arterija koja je bila anastomoza sublingvalnih grana desne i lijeve lingvalne arterije. U otvorima su postavljeni žičani markeri, a genialne tuberkule pokrivena su olovnom folijom kako bi se ilustrirao radiografski odnos između njih. Foramen se ne vidi na mnogim rentgenskim snimkama regije donjih sjekutića, a to se može objasniti promjenom orijentacije snopa rendgenskih zraka. Pokusna studija otkrila je učestalost 49 % lingvalnih otvora na periapikalnim rendgenskim snimkama regije donjih sjekutića u odrasloj populaciji, pri čemu je prethodna prijavljena incidencija bila 28 % (32).



Slika 12. Podjezični kanal i strukture koje kroz njega prolaze. Preuzeto dopuštenjem izdavača (12)

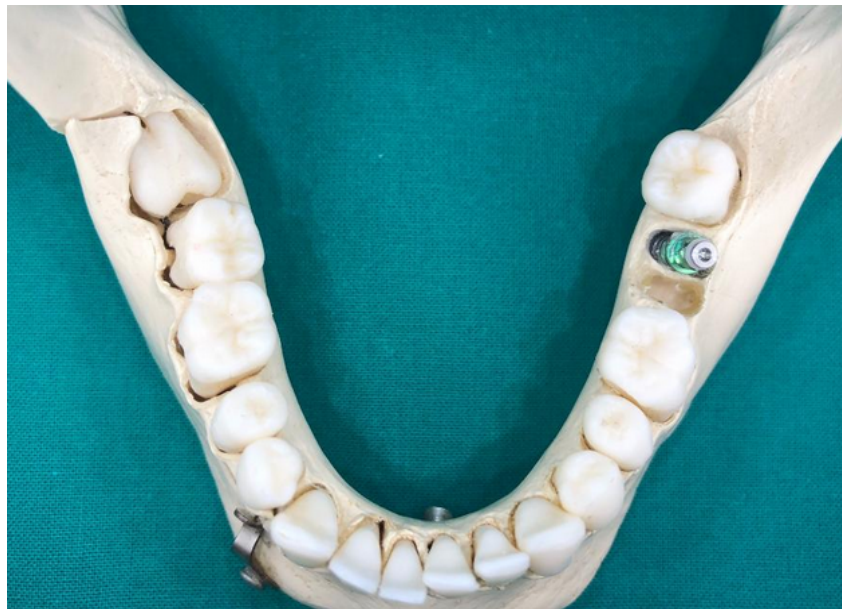2.1.6. Donja čeljust s aspekta dentalne implantologije – stražnja regija

Stražnji dio donje čeljusti, osim što je često mjesto ugradnje implantata, ujedno je i jedno od najčešćih mjesta uzimanja autolognih koštanih graftova zbog količine dostupne kosti. Strukture koje su posebno važne s aspekta dentalne implantologije uzlazni su krak donje čeljusti (lat. *ramus mandibulae*), kanal donje čeljusti (lat. *canalis mandibularis*) i udubina donje čeljusti (lat. *fossa mandibularis*). *Ramus mandibulae* široka je plosnata i koštana ploča. Prema gore završava dvama izdancima. *Processus coronoideus* trokutast je i zašiljen i za njega se hvataju tetivne niti temporalnog mišića. Stražnji izdanak je deblji i prema gore se širi u zglobni nastavak, *processus condylaris*. Zglobni se nastavak spaja sa zglobnom plohom na sljepoočnoj kosti (5).

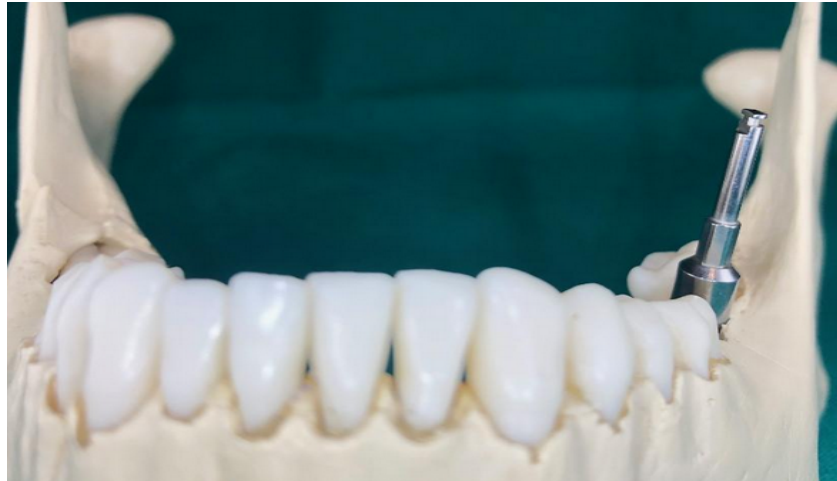Kanal donje čeljusti je struktura kod koje je potrebno obratiti najviše pažnje jer kroz njega prolazi *nervus alveolaris inferior*, ogranak *nervus mandibularis*. Penetracijom u kanal za vrijeme kirurške faze implantacije može se trajno oštetiti živac te dovesti do velikih komplikacija o kojima će biti više riječi u poglavlju o komplikacijama. Udubina donje čeljusti (lat. *fossa mandibularis*) nalazi se na jezičnom području donje čeljusti te je vrlo bitna pri planiranju implantološke terapije. Svaka donja čeljust ima različitu dubinu ove

anatomske strukture i jedini način za pravilno planiranje pozicioniranja implantata je planiranjem pomoću CBCT snimke. Udubinu donje čeljusti nemoguće je vidjeti na dvodimenzionalnim ortopantomografskim snimkama. Penetracijom kroz dno aleveolarnog nastavka u udubinu donje čeljusti može doći do oštećenja krvnih žila te posljedično do ozbiljnih krvarenja.

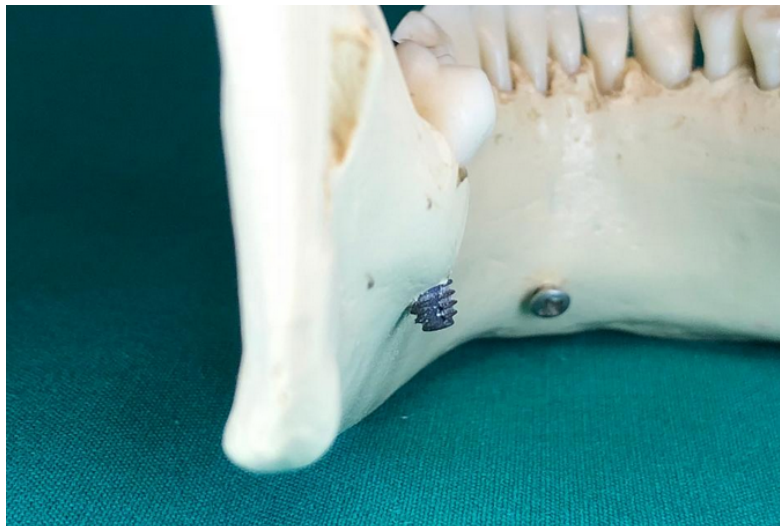Položaj svrdla za pripremu implantacijskog mjesta ne smije biti previše nagnut u bukalnom smjeru, a smjer bušenja treba održati što je više moguće ravnim. Posebnu pažnju treba obratiti kod imedijatne implantacije nakon ekstrakcije jer alveola često navodi smjer preparacije (30).



Slika 13. Pogled s okluzalne strane na imedijatno implantirani implantat u distalnu alveolu donjeg drugog molara.



Slika 14. Pogled s prednje strane pokazuje da je implantat previše nagnut bukalno, što znači da postoji mogućnost penetracije kroz lingvalnu kompaktnu.



Slika 15. Vrh implantata probio je lingvalnu kompaktnu i kroz *fossu mandibularis* ušao u sublingvalni prostor, gdje može doći do ozbiljnih oštećenja anatomskih struktura.

Dijagnostika koštanih struktura najbitnija je faza planiranja kirurške faze implantoprotetske terapije jer se tako mogu izbjeći velike komplikacije. U današnje vrijeme, uz postojanje modernih *cone beam* CT uređaja s jednostavnim softverom, planiranje i dijagnostika pristupačni su svakom operateru koji se bavi implantologijom. Svaki operater mora biti svjestan na postojanje gore navedenih struktura već za vrijeme planiranja terapije, jer oštećenjem nekih od navedenih struktura, kao što su nepčani otvor

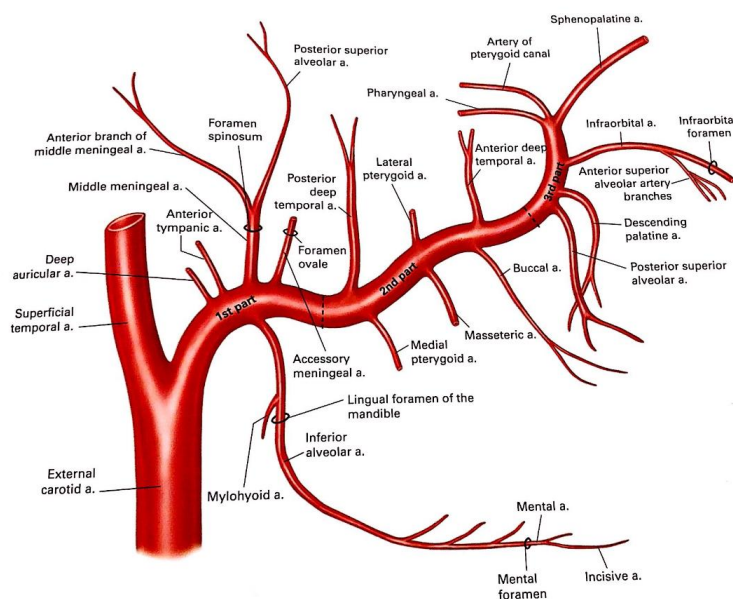
ili podjezični otvor, može doći do ozbiljnih krvarenja koja niti iskusni kirurzi ne mogu rutinski sanirati (33).

2.2. Krvne žile čeljusti

Dovod krvi u područje glave dolazi preko dvije glavne arterije - unutarnje i vanjske karotidne arterije. Za područje usne šupljine većina se arterija grana iz vanjske karotidne arterije (lat.*a. carotis. externa*). Vanjska karotidna arterija odvaja se od zajedničke u razini gornjeg ruba štitne hrskavice, a dopire do vrata donje čeljusti. Na svom putu prema gore prolazi ispod sternokleidomastoidnog mišića, potom ispod podjezičnog živca, te ispod stražnjeg trbuha digastričnog i stilohiodnog mišića. Potom dolazi na parotidnu žlijezdu, uz koju prolazi medijalno od unutarnje jugularne vene (5).

Postranični ogranci vanjske karotidne arterije su:

- *a. thyroidea superior*
- *a. pharyngea ascendes*
- *a. lingualis*
- *a. facialis*
- *a. occipitalis*
- *a. auricularis posterior*
- *a. temporalis superficialis*
- *a. maxillaris.*



Slika 16. *Arteria carotis externa* sa svojim ograncima. Preuzeto dopuštanjem izdavača (12)

2.2.1. Krvne žile donje čeljusti i komplikacije

Ogranak koji nam je najvažniji vezano uz implantološke postupke u donjoj čeljusti je *a. lingualis* sa svojim postraničnim ograncima i anastomozama. Dvije su glavne krvne žile koje opskrbljuju krvlju sublingvalno područje. Tu je riječ o submentalnoj grani *a. facialis* i sublingvalnoj grani *a. lingualis*. U većini anatomskih priručnika navodi se da je opskrba krvlju podjezičnog područja primarno iz sublingvalne grane *a. lingualis*. Novija istraživanja na kadaverima ipak pokazuju varijacije u kojima submentalna grana arterije *facialis* prolazi kroz *m. mylohyoideus* te opskrbljuje ovo područje krvlju. Zbog toga je potrebno poznavati pravilnu trodimenzionalnu anatomiju gore navedenih krvnih žila.

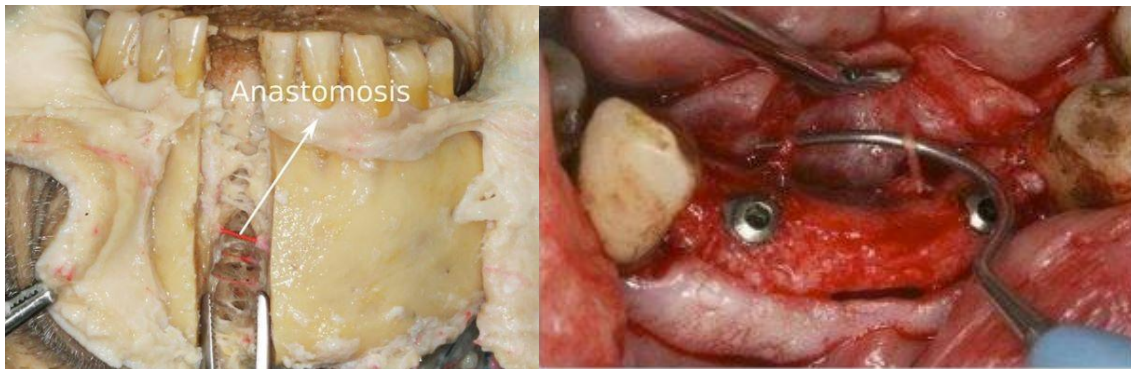
A. lingualis prolazi malo iznad polazišta gornje tiroidne arterije, usmjerena je medijalno, a pokraj velikog roga jezične kosti zavija prema gore, ulazi u jezik i dopire do njegovog vrha kao *a. profunda linguae*. *A. lingualis* leži na mišiću *m. constrictor pharyngis medius*, a pokriva je *m. hyoglossus*. U jeziku je smještena između mišića *m. genioglossus* i *m. longitudinalis inferior*.

Postranični ogranaci jezične arterije su:

- *r. suprahyoideus*
- *rr. dorsales linguae*
- *a. sublingualis*
- *a. profunda linguae* (5).

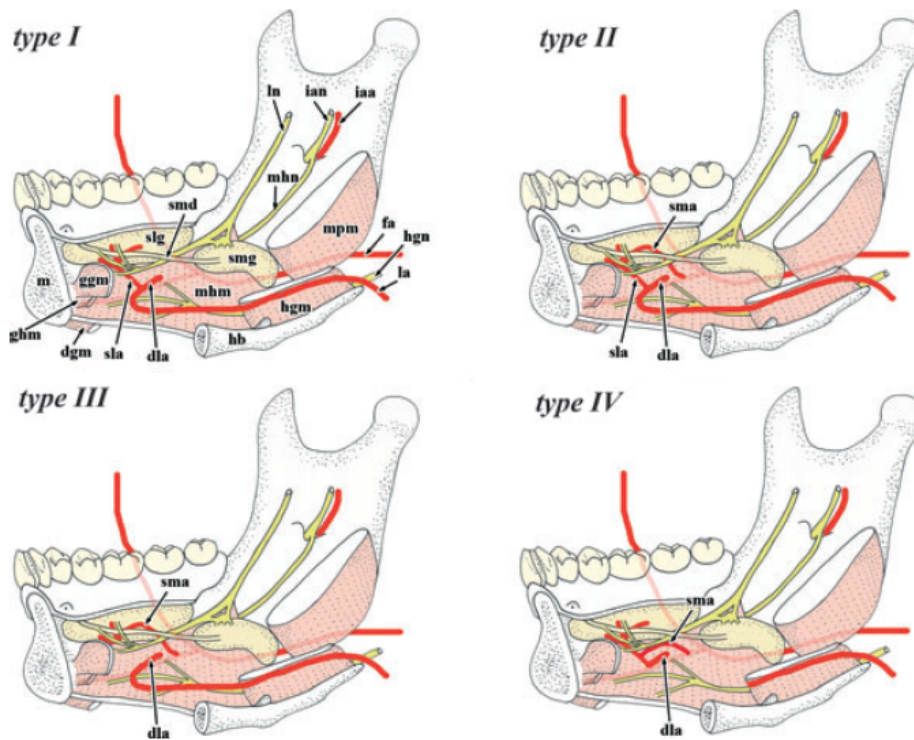
A. sublingualis odvaja se neposredno prije nego što *a. lingualis* uđe u jezik. Usmjerena je prema naprijed između mišića *m. mylohyoideus* i *m. geniohyoideus*, medijalno od živca *n. sublingualis*, a paralelno s izvodnim kanalom submandibularne žlijezde. Grana se u mišićima jezika i anastomozira s *a. submentalis*.

A. profunda linguae prolazi do vrha jezika i pruža ogranke za mišiće jezika (5). Podjezični prostor u koji je moguće perforirati za vrijeme kirurške faze implantološke rehabilitacije prokrvljen je na četiri različita načina (Slika 22.).



Slika 17. Anastomoza *a.sublingualis* s *a.submentalis* vidljiva je intraosealno i klinički.

Preuzeto dopuštenjem autora Loukas (34)



Slika 18. Različiti oblici prokvljenosti podjezičnog prostora. Preuzeto dopuštenjem autora Katsumi (35)

Strukture na slikama:

- *dgm*: digastric muscle
- *dla*: deep lingual artery
- *fa*: facial artery
- *ggm*: genioglossus muscle
- *ghm*: geniohyoid muscle
- *hb*: hyoid bone
- *hgm*: hyoglossus muscle
- *hgn*: hypoglossal nerve
- *iaa*: inferior alveolar artery
- *ian*: inferior alveolar nerve
- *la*: lingual artery
- *ln*: lingual nerve
- *m*: mandible
- *mhm*: mylohyoid muscle

- *mhn: mylohyoid nerve*
- *mpm: mesial pterygoid muscle*
- *sma: submental artery*
- *sla: sublingual artery*
- *slg: sublingual gland*
- *smd: submandibular duct*
- *smg: submandibular gland.*

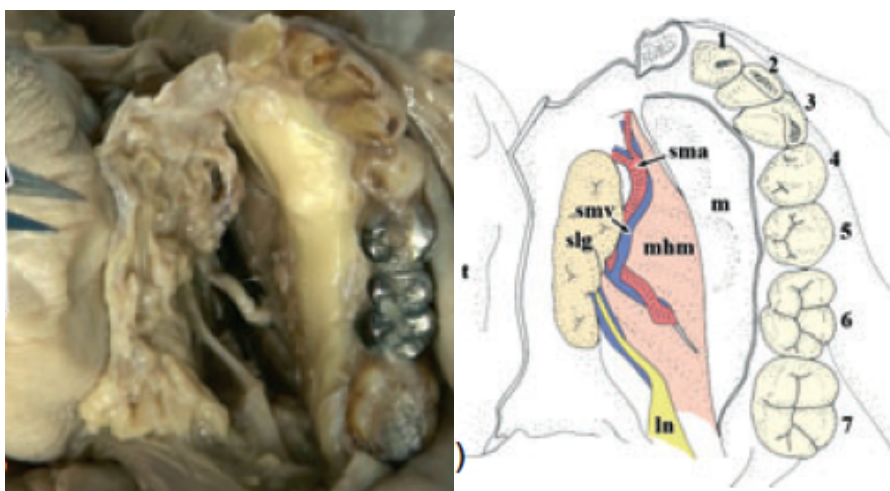
Komplikacije u obliku krvarenja nakon postavljanja dentalnih implantata rijetke su, ali mogu biti ozbiljne, osobito u prednjoj mandibularnoj regiji. Najčešći uzrok teškog krvarenja u mandibularnoj zoni je lingvalna kortikalna perforacija kosti s oštećenjem sublingvalne arterije - u svim slučajevima postavljanja dugih implantata (15 mm ili više) (36). Liječenje uključuje osiguravanje dišnog puta i kontrolu krvarenja. Upotreba kratkih implantata preporučuje se u prednjem mandibularnom sektoru, kako bi se izbjegao rizik od komplikacija poput krvarenja. Kod implantološkog zahvata, u mandibularnoj regiji, potrebno je imati na umu da je to područje, a posebno dno usne šupljine, jako dobro vaskularizirano. Splet krvnih žila sastavljen od *a. sublingualis*, *a. submentalis* i *rr. dentales* (ogranci *a. alveolaris inferior*) smješten je vrlo blizu lingvalne kortikalne ploče. Perforacija lingvalnog kortikalisa svrdlom prilikom izrade ležišta za implantat, odizanje i manipulacija reznja pune debljine vrlo lako mogu ozlijediti krvne strukture koje su klinički značajnog volumena, tako da i mala perforacija u sublingvalnom području može rezultirati stvaranjem opsežnog hematoma koji zahvaća sublingvalni, a vrlo se lako može proširiti u submandibularni i submentalni prostor (37).

U prevenciji nastanka krvarenja i hematoma najveću ulogu ima poznavanje anatomije oralnog područja, prijeoperativna evaluacija CBCT snimaka i klinički pregled pacijenta. Neophodna je barem osnovna edukacija operatera u terapiji težih komplikacija koja je usmjerena ranom prepoznavanju krvarenja i njegovom zaustavljanju, a koje se postiže jednom ili kombinacijom sljedećih metoda:

- digitalna kompresija dna usne šupljine
- elektrokauterizacija krvnih žila
- upotreba hemostatskih agenasa,
- identifikacija i podvezivanje ozlijeđene krvne žile (37).

U hitnim slučajevima gdje veličina hematoma uzrokuje opstrukciju gornjeg dišnog puta i postoji mogućnost gušenja, izvodi se nazalna ili oralna intubacija, a ukoliko hematom onemogućuje intubaciju, u obzir dolazi traheotomija ili konikotomija. Izrazito jako krvarenje i hematom podjezičnog poručja opisani su kao komplikacija kirurške faze implantološke terapije u donjoj čeljusti. Po život opasna krvarenja javljaju se u slučaju komplikacija koje se događaju za vrijeme implantacije u prednjem dijelu donje čeljusti između mentalnih otvora. Takva krvarenja posljedica su oštećenja arterija s pomoću instrumentacije kroz jezičnu kortikalnu ploču (37).

Krvarenje se lako može proširiti na šupljine podjezičnog područja te tako potisnuti jezik i dovesti do opstrukcije dišnog puta (38). Kako bi se ova komplikacija izbjegla, nužno je poznavanje anatomije krvnih žila podjezičnog prostora. U 25,9 % pacijenata arterije podjezičnog prostora nalaze se između podjezične žlijezde i donje čeljusti. Podjezična žlijezda nalazi se na podjezičnoj udubini (lat. *fossa sublingualis*) iznad prednjeg dijela milohioidne linije. Perforacija podjezične udubine može se dogoditi za vrijeme implantacije ako se nije napravila pravilna radiološka dijagnostika. Znakovi krvarenja javljaju se odmah, no mogu ostati neprimijećeni i 4 – 6 sati nakon zahvata, prilikom čega se javlja oticanje, odignuće dna usne šupljine i protruzija jezika, respiratorne smetnje i poteškoće gutanja. Opsežni hematom uzrokuje opstrukciju dišnog puta zbog čega je ovo po život opasna komplikacija ukoliko ostane neprepoznata (37).



Slika 19. Položaj arterija u podjezičnom prostoru m-mandibula, mhm–m.mylohioideus, slg – podjezična žlijezda. Preuzeto dopuštenjem autora Katsumi Y (35)

U bilo kojoj fazi implantacije, pri manipulaciji mekim tkivima, može nastati mekotkivno krvarenje. Najčešći je znak mekotkivnog krvarenja pojava hematoma koji nastaju kao rezultat istjecanja krvi u tkivne prostore, osobito u submukozno meko tkivo. Na opseg krvarenja utječe pacijentovo opće zdravlje, veličina incizije, tj. reznja i anatomska građa operativnog polja. S obzirom na promjer, hematome možemo podijeliti na petehije (< 2 mm), purpura (2 – 10 mm) i ekhimoze (> 10 mm) (31).

Krvarenje je uglavnom ograničeno na mjestu zahvata, no ponekad se može proširiti pod utjecajem gravitacije do donjeg ruba mandibule ili čak putem fascijalnih ovojnica do drugih područja, kao što je gornji dio toraksa, osobito kod pacijenata starijih od 50 godina. Mekotkivno krvarenje u pravilu predstavlja samo estetski problem koji se samostalno riješi u razdoblju od 2 do 3 tjedna, a može se ubrzati aplikacijom toplih obloga (37).

Krvarenje iz mekih tkiva može se umanjiti na nekoliko načina. Uloga operatera je obratiti pozornost na što je manje moguće traumatsko izvođenje incizija, sprječavanje gnječenja i trganja sluznice, upotreba novih oštih sterilnih instrumenata, uklanjanje i zaglađivanje oštih koštanih rubova i neravnina te pravilno šivanje sluznice. Nakon zahvata pacijentu se savjetuje zagriz namotane sterilne tufere pola sata, a ukoliko se krvarenje ne zaustavi, valja uzeti u obzir druge načine zaustavljanja krvarenja npr. digitalnom kompresijom rane i malih krvnih žila, elektrokauterizacijom te podvezivanjem žila resorptivnim šavovima (38).

Krvarenje iz kosti može biti uzrokovano ozljedom nutritivne arterije prilikom izrade ležišta za implantat. U pravilu, sama postava implantata u kost bit će dovoljna da se zaustavi krvarenje. Međutim, ukoliko je ozlijeđena *a. alveolaris inferior* i krvarenje je opsežnije, implantaciju treba odgoditi i ranu tamponirati jodoform gazom. Nakon što se krvarenje zaustavi, preko jodoform gaze može se zašiti sluznica koja će vršiti dodatan pritisak na ranu. Nakon 5 – 7 dana jodoform gaza se uklanja(38).

Hematom u podjezičnom području nepovoljna je posljedica kirurške faze implantacije u stražnjoj regiji donje čeljusti. Poboľšano poznavanje i razumijevanje anatomije, kao i primjena naprednih radiografskih snimaka, doprinijeli su minimiziranju nepovoljnih kirurških komplikacija u ovoj regiji. Odgođeni sublingvalni hematomi, osim perforacije kortikalne ploče, mogu biti uzrokovani i iritacijom šavova nakon operacije (38).

Bidra AS navodi primjer gdje nisu zabilježeni simptomi perforacije za vrijeme kirurške faze implantacije. Međutim, u 48-satnom praćenju bolesnik je imao jaku bol i iritaciju sublingvalne sluznice, zajedno sa skupljanjem krvi u sublingvalnoj regiji. Na temelju pacijentovih simptoma i kliničkih znakova, utvrđeno je da je izvor problema kruti kraj polipropilenskog konca, koji je korišten za postizanje primarnog zatvaranja režnjeva. Situacija je konzervativno i uspješno riješena uporabom prilagođenog štitnika mekih tkiva za zaštitu pacijentove sublingvalne sluznice i jezika od krutih šavova (39).

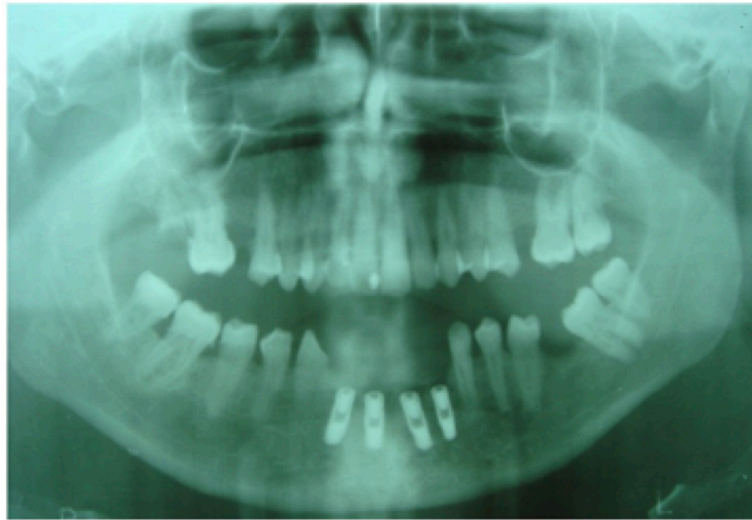U većini slučajeva, po život opisano krvarenje u dnu usne šupljine pripisano je slučajnoj perforaciji jezičnog korteksa ($n = 21,84\%$) i posljedičnoj ozljedi jezičnog arterio-venskog plexusa ili lingvalnih mekih tkiva. Anatomija prednje mandibule čini to područje osjetljivim na lingvalnu kortikalnu perforaciju, osobito u slučajevima atrofije grebena mandibule. U ovom području, žile su locirane bliže jezičnoj kortikalnoj ploči u odnosu na stražnju mandibulu (40). Po dostupnoj literaturi prijavljena su samo dva slučaja hematoma usta nakon lingvalno-kortikalne perforacije u stražnjem dijelu mandibule. Dubois i suradnici ukazuju na to da gotovo svi slučajevi širenja hematoma počinju za vrijeme postavljanja implantata, s odgođenim krvarenjem koje se rijetko javlja (37, 38, 41 - 43). Odgođeno krvarenje može biti uzrokovano vazokonstriktorskim sredstvom u lokalnom anestetiku koje omogućuje početnu hemostazu suženih žila i može maskirati ozljedu vaskulature u jezičnoj regiji (38). Liječenje ove komplikacije ovisi o težini i napretku hematoma. Primarni postupak za kontrolu takvog krvarenja je primjena bimanualnog tlaka na dno usta i na podjezično područje (44).

Kirurška incizijska drenaža nije indicirana jer može povećati krvarenje (45). Kalpidis i Setayesh otkrili su da su digitalna kompresija i samo-tamponada bile učinkovite u postizanju hemostaze u samo nekoliko slučajeva (37). Ako se te mjere pokažu nedjelotvornim, potrebna je temeljita eksploracija usne šupljine. Uz identificiranje krvarenja, u teškim slučajevima, ili ako se krvarenje pretvori u hematoma, glavni izvor krvarenja može se identificirati putem angiografije ili CT slike s kontrastnim medijem (40).

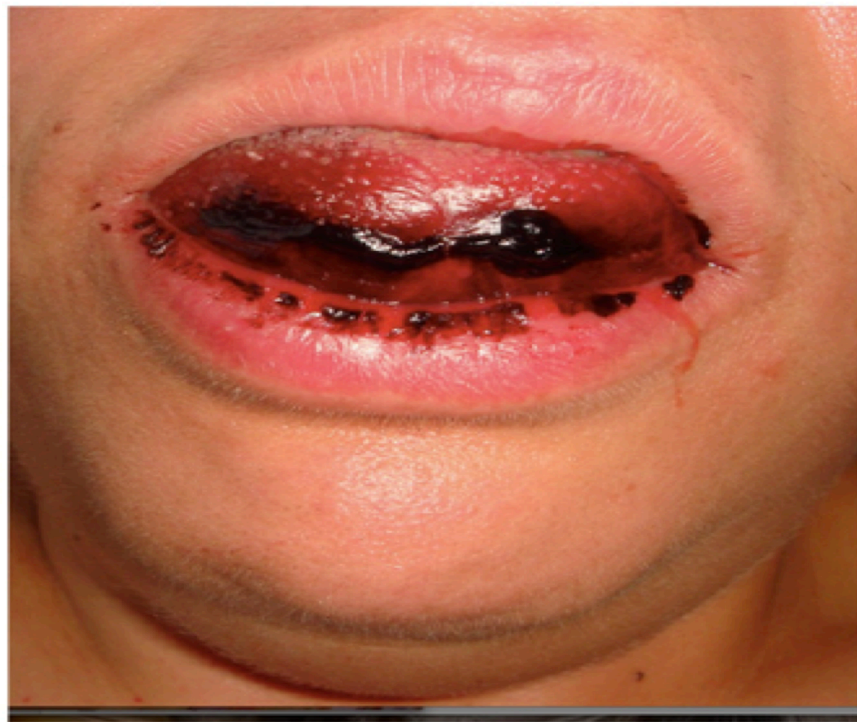References	Details of IMP placement	Haemorrhage		Airway management	Hematoma management
		Onset	Reason		
Krenkel <i>et al.</i> 1985 ⁵⁾	1 IMP in PEM (number 22)	After 4 h	PRF (O)	Intubation	IMP removal evacuation
Mason <i>et al.</i> ¹⁶⁾	5 IMP in CEM for FP (number 27: 18 mm)	After 4-5 h	PRF (S)	NST intubation	Compression evacuation (INT) Ligation (INT)
Laboda ⁹⁾	2 IMP in CEM for OD (number 22)	Suturing	—	Intubation	Compression evacuation (EXT) Ligation (EXT)
ten Bruggenkate <i>et al.</i> ⁷⁾	3 IMP in CEM for OD (number 22 or number 27)	After 6 h	—	NST intubation	Haemostatic agents evacuation (INT)
	4 IMP in CEM for OD (number 28)	IOP	PRF (O)	Observation	Compression evacuation (INT)
Ratschew <i>et al.</i> ¹¹⁹⁾	4 IMP in CEM (number 27: 15 mm)	IOP	PRF (O)	Intubation	Conservative (compression)
Mordenfeld <i>et al.</i> ¹¹¹⁾	5 IMP in CEM for FP (number 27: 15 mm)	Implantation	PRF (S)	NST intubation	Evacuation (EXT) Ligation (EXT)
Darriba and Mendonca-Caridad ¹²⁾	4 IMP in CEM	Implantation	DSM	USC intubation tracheostomy	Evacuation (INT) Ligation (INT)
Panula and Oikarinen ¹³⁾	4 IMP in PEM	After 30 min	TLP	Intubation	Compression surgical exploration (INT)
Givol <i>et al.</i> ¹⁴⁾	Immediate IMP in PEM (number 22: 18 mm)	Suturing	PRF (R)	USC intubation tracheostomy	Mucosal incision ligation (INT)
Niamtu ¹⁵⁾	2 IMP in CEM (number 22)	IOP	PRF (O)	USC intubation laryngeal mask tracheostomy	Conservative (haemostatic agent) (compression)
Boyes-Varley and Lownite ¹⁸⁾	Single IMP (number 23: 15 mm)	After 30 min	PRF (RS)	Tracheostomy	Surgical exploration (INT)
Isaacson ¹⁷⁾	Number 27: 15 mm	During implantation	PRF (R)	Expectant	IMP removal evacuation ligation (IO)
Kalpidis and Konstantinidis ¹⁸⁾	Number 28: 15 mm	During implantation	PRF (O)	Expectant	Compression
Budihardja <i>et al.</i> ¹⁹⁾	4 IMP IF	After second stage surgery	PRF (R)	Intubation	Evacuation ligation
Woo <i>et al.</i> ²⁰⁾	4 IMP (number 25)	During implantation	PRF (O)	Tracheostomy	Evacuation ligation
Pigadas <i>et al.</i> ²⁾	Anterior mandible	During implantation	PRF (O)	Tracheostomy	Administration of IV steroids
Dubois <i>et al.</i> ³⁾	Number 27	During implantation	PRF (O)	Tracheostomy	Compression
	Number 27 L, 12 mm	After 6-7 h	PRF (R)	Tracheostomy	Compression evacuation ligation
Frenken <i>et al.</i> ¹²¹⁾	Two IMP	During implantation	PRF (O)	Intensive observation	Administration of medication
Felisati <i>et al.</i> ¹⁴⁾	IMP in anterior mandible	After implantation	PRF (O)	Tracheostomy	Ligation of mylohyoid artery
Lee <i>et al.</i> ²²⁾	Number 22, 15 mm	During implantation	PRF (O)	Not required	Flooseal application
Sakka and Krenkel ²³⁾	4 IMP IF (diameter: 4.1 mm, length: 16 mm)	After implantation	PRF (S)	Observation	Electro cauterization of bleeding vessel

IMP: Implant; IF: Inter-foraminal; CEM: completely edentulous mandible; PEM: partially edentulous mandible; FP: Fixed prosthesis; OD: Overdenture; site of bleeding has been presented within parentheses followed by implant length, if provided; IOP: Implant osteotomy preparation; DSM: Detrimental surgical manipulation; TLP: tear of lingual periosteum; PRF: Perforation of lingual plate which was felt through osteotomy (O), Detected surgically (S), or revealed radiographically (R); NST: Nasotracheal; USC: unsuccessful; INT: Intraoral approach; EXT: Extra oral approach

Slika 20. Klinički slučajevi i opcije tretiranja sublingvalnog hematoma nakon postave dentalnih implantata. Preuzeto dopuštenjem autora Kusum CK (46)



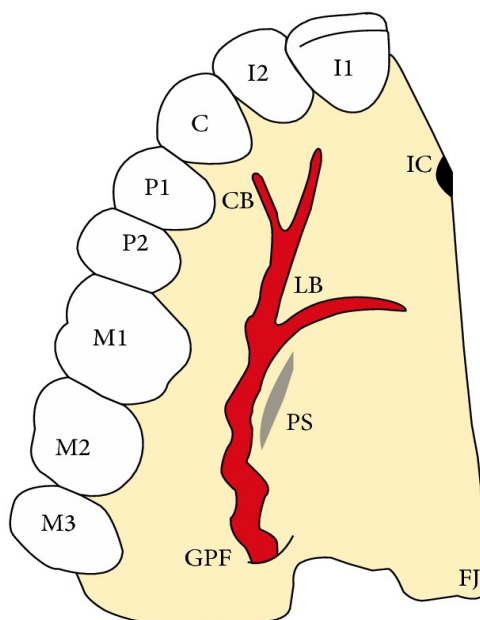
Slika 21. Četiri duboko postavljena implantata u prednjoj regiji *mandubule flapless* tehnikom. Preuzeto dopuštenjem autora Limongelli (40)



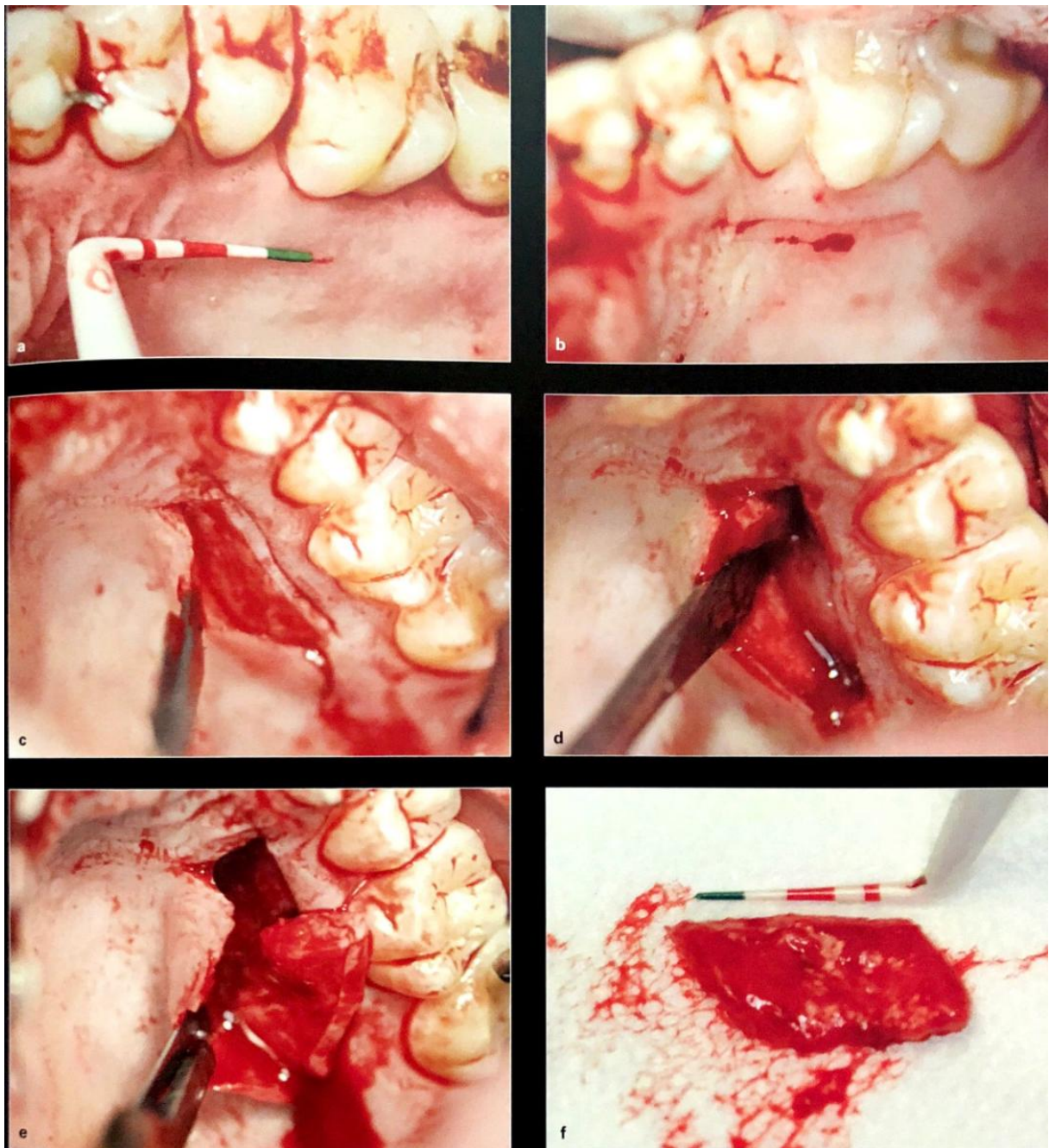
Slika 22. Klinički izgled podjezičnog hematoma koji je nastao nakon implantacije četiriju implantata u prednjoj regiji mandibule *flapless* tehnikom. Preuzeto dopuštenjem autora Limongelli(40)

2.2.2. Krvne žile gornje čeljusti i komplikacije

Prilikom zahvata u maksilarnom području potrebno je obratiti pažnju na arterije koje je moguće ozlijediti prilikom operativnog zahvata. Najvažnija je *a. palatina major* koja izlazi kroz *foramen palatinum majus* na područje tvrdog nepca, otprilike 10 mm medijalno u projekciji drugog i trećeg kutnjaka, nakon čega se pruža prema incizivnom foramenu, a na svom putu daje manje ogranke. Spomenutu arteriju potrebno je uzeti u obzir prilikom odizanja palatinalnog režnja u molarnom području. Druga važna žila je *a. nasopalatina* koju je moguće ozlijediti prilikom osteotomije u frontalnom području gornje čeljusti gdje se nalazi *foramen incisivum* (5).



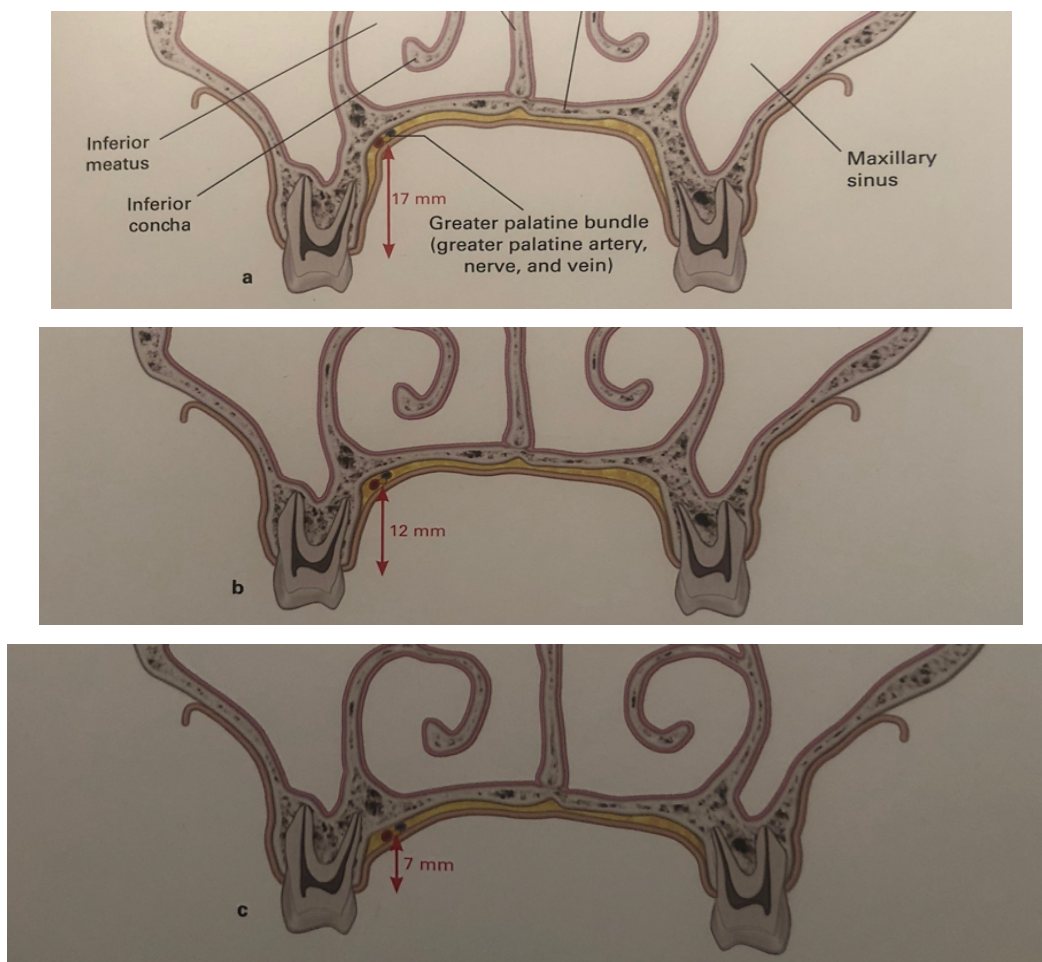
Slika 23. Položaj velike nepčane arterije i njezino grananje nakon izlaska iz velikog nepčanog otvora. Preuzeto dopuštenjem autora Le Bars (47)



Slika 24. Mjesto uzimanja vezivnog grafta s nepca. Preuzeto dopuštenjem izdavača (12)

Kod većih implantoloških radova također se može dogoditi oštećenje nepčane arterije ukoliko se podiže duboki nepčani režanj. Kako bismo izbjegli komplikacije, potrebno je držati sigurnu udaljenost od arterije. Vrh raspatorija trebao bi cijelo vrijeme biti u doticaju s kosti; oštra strana vrha raspatorija treba također biti okrenuta prema kosti kako bi se izbjeglo oštećenje mekog tkiva.

Istraživanje koje su proveli Reise i suradnici pokazalo je da je lokalizacija velike nepčane arterije u pacijenata s visokim nepcem 17 milimetara od gingivalnog ruba, 12 milimetara od gingivalnog ruba kod pacijenata sa srednje visokim nepcem te 7 milimetara kod pacijenata s niskim nepcem (Slike 30., 31. i 32.) (49).



Slika 25. Položaji velike nepčane arterije kod pacijenata s različitim visinama nepčanog svoda. Preuzeto dopuštenjem izdavača (12)

Kod manipulacije mekim tkivima često se uzima s nepca vezivni graft. Danas se transplantati vezivnog tkiva navode kao “zlatni standard” prekrivanja recesija gingive, te su na taj način gotovo istisnuli gingivalni transplantat iz upotrebe. Estetski su puno prihvatljiviji, iako je sam postupak gotovo identičan, a mogu se koristiti za prekrivanje recesija ili augmentaciju grebena (49).

Postupak se sastoji od uzimanja transplantata vezivnog tkiva s područja nepca, ispod epitela i postavljanja na željeno mjesto, bilo da je riječ o augmentaciji mekog tkiva ili o prekrivanju recesija (50 - 53). Kod uzimanja vezivnog transplantata s nepca također postoji mogućnost oštećenja velike nepčane arterije koja se nalazi u neposrednoj blizini (49).

2.3. Inervacija gornje i donje čeljusti

N. maxillaris kreće od polumjesečastog ganglija po lateralnoj stijenci kavernoznog sinusa te iz lubanje izlazi kroz *foramen rotundum* odakle ulazi u pterigopalatinalnu jamu (*fossa pterygopalatina*). Iz pterigopalatinalne jame ulazi u infraorbitalni kanal koji po dnu orbite pravi infraorbitalni žlijeb. Na prednju stranu lica izlazi kroz infraorbitalni foramen svojom granom *n. infraorbitalis* gdje tvori *pes anserinus minor*. *N. maxillaris* inervira zube i gingivu gornje čeljusti, sluznicu nosa, maksilarnog sinusa i nepca, a parasimpatičkim vlaknima inervira žlijezde i sluznicu nosa te suznu žlijezdu. Grane *n. maxillaris* su:

- *r. meningeus*
- *rami (rr.) ganglionares ad ganglion pterygopalatinum*
- *n. zygomaticus*
- *nervi (nn.) alveolares superiores*
- *n. infraorbitalis* (5).

R. meningeus je ogranak *n. maxillaris* koji se odvaja još u lubanji, odmah nakon polumjesečastog ganglija, te inervira moždanu ovojnicu *dura mater* srednje lubanjske jame, a priključuju mu se i simpatička vlakna.

Rr. ganglionares ad ganglion pterygopalatinum vlakna su koja se odvajaju od maksilarnog živca u pterigopalatinalnoj jami, ulaze u pterigopalatinalni ganglij (*ganglion pterygopalatinum*), stvaraju njegov osjetni korijen (*radix sensoria ganglii pterygopalatini*) i većim dijelom kroz njega samo prolaze kao ogranci maksilarnog živca te im se naknadno priključuju autonomna vlakna iz ganglija i nastavljaju do tkiva koja inerviraju.

Pterigopalatinalni ganglij, parasimpatička vlakna za žlijezde nosa, nepca i nazofarinksa dobiva od *n. facialis* preko *n. intermedius*, tj. *n. petrosus major*, a simpatička vlakna

dobiva od gornjeg vratnog ganglija preko *n. petrosus profundus* koji polazi iz spleta oko unutarnje karotidne arterije. Ogranci koji izlaze iz pterigopalatinalnog ganglija su:

- *rr. orbitales* – inerviraju periost i tkivo orbite
- *rr. nasales posteriores superiores mediales et laterales* – inerviraju sluznicu nosne šupljine
- *n. pharyngeus* – inerviraju sluznicu nazofarinksa
- *n. nasopalatinus* – prolazi kroz incizivni kanal te inervira prednji dio tvrdog nepca do očnjaka
- *n. palatinus major* – prolazi kroz veliki nepčani kanal (*canalis palatinum majus*) te izlazi na nepce kroz *foramen palatinum majus*, inervira stražnji dio tvrdog nepca do očnjaka te stražnji dio nosne šupljine preko ogranaka *rr. nasales posteriores inferiores nn. palatini minores* – prolaze kroz veliki nepčani kanal i izlaze kroz male otvore *foramina palatina minora* na tuberu te inerviraju meko nepce i nepčanu tonzilu preko ogranaka *rr. tonsilares* (5).

N. zygomaticus od maksilarnog živca odvaja se u pterigopalatinalnoj jami, ulazi u orbitu preko donje orbitalne fisure (*fissura orbitalis inferior*) gdje se grana na *n. zygomaticotemporalis* i *n. zygomaticofacialis* koji inerviraju kožu zigomatične regije. Također je zadužen za predaju parasimpatičkih vlakna facijalisa za suznu žlijezdu lakrimalnom živcu.

Nn. alveolares superiores (koje čine *rr. alveolares superiores anteriores, medius et posteriores*) zajedno čine *plexus dentalis superior* koji svojim ograncima (*rr. dentales et gingivales superiores*) inervira zube i gingivu gornje čeljusti. *Rr. alveolares superiores anteriores* su ogranaci infraorbitalne grane maksilarnog živca, a do zuba dolaze iz infraorbitalnog kanala. Inerviraju prednje zube od prvog inciziva do uključivo očnjaka, a vlakna im se mogu preklapati s *rr. alveolares superiores anteriores* suprotne strane čeljusti. *R. alveolaris superior medius* se često također odvaja od infraorbitalnog živca u infraorbitalnom kanalu i oživčava premolare, no ovaj ogranak može nedostajati pa tada premolare inerviraju *rr. alveolares superiores posteriores*.

Rr. alveolares superiores posteriores nakon što se od maksilarnog živca odvoje, prije njegovog ulaska u infraorbitalni kanal, u gornju čeljust ulaze kroz *foramina alveolaria* na

tuberu maksile; inerviraju molare, priležecu gingivu, dio kože obraza te, u slučaju izostanka srednjeg ogranka gornjih alveolarnih živaca, premolare.

N. infraorbitalis prolazi infraorbitalnim kanalom u kojemu se od njega odvajaju *rr. alveolares superiores anteriores et medius*, nastavlja naprijed i medijalno te na prednju stranu lica izlazi kroz *foramen infraorbitale* (5).

2.3.1. Nervus mandibularis

N. mandibularis je grana trigemina koja posjeduje i senzorna i motorička vlakna. Osjetni korijen mandibularisa polazi iz polumjesečastog ganglija, a motorni korijen priključuje mu se nakon izlaska iz lubanje kroz *foramen ovale*. Nakon što mandibularis izađe iz lubanje u infratemporalnu udubinu, daje grane *r. meningeus* (povratna grana u lubanju), *n. pterygoideus medialis*, *n. tensor tympani*, *n. levator veli palatini*, *rr. ganglionares ad ganglion oticum*, te se onda dijeli na dva debla – prednje (*truncus anterior*) koje je manje i stražnje (*truncus posterior*) koje je veće.

Područje inervacije mandibularisa je koža temporalne regije, koža donjeg dijela lica i donje usne, zubi i gingiva donje čeljusti, uška, žvačni mišići, *musculus (m.) tensor tympani*, *m. levator veli palatini* te osjetno inervira prednje dvije trećine jezika koje preko *chorde tympani* i *n. lingualis* i okusno inervira. Grane *n. mandibularis* su:

- *r. meningeus*
- *n. pterygoideus medialis*
- *n. tensor tympani*
- *n. levator veli palati*
- *rr. ganglionares ad ganglion oticum*
- *truncus anterior*
- *truncus posterior* (5).

R. meningeus ogranak je koji inervira moždanu ovojnicu *dura mater* srednje lubanjske jame, *n. pterygoideus medialis*, *n. tensor tympani* te *n. levator veli palatini* inerviraju istoimene mišiće, a *rr. ganglionares ad ganglion oticum* daju vlakna za otički ganglij (*ganglion oticum*) i čine njegov osjetni korijen (*radix sensoria*).

Truncus anterior n. mandibularis većinom je motorno deblo, izuzev *n. buccalis* koji osjetno inervira sluznicu i kožu obraza te vestibularnu *gingivu molara*. Njegove ostale grane, *n. massetericus*, *nn. temporales profundi* (koji imaju prednji, stražnji i ponekad intermedijarni dio) i *n. pterygoideus lateralis* inerviraju istoimene žvačne mišiće.

Truncus posterior daje većinom senzorne ogranke, a to su *n. auriculotemporalis*, *n. lingualis* i *n. alveolaris inferior* (5).

N. auriculotemporalis uobičajeno polazi s dvama korijenima kojima obuhvaća srednju meningealnu arteriju (*arteria (a.) meningeae media*), zavija oko vrata mandibule ispod podušne žlijezde (*glandula parotidea*) te se ispred uške penje zajedno s površnom temporalnom (*temporalis superficialis*) arterijom i venom. Njegovi ogranci inerviraju kožu prednjeg dijela uške, vanjski slušni hodnik, bubnjić i kožu sljepoočne regije. *N. lingualis* odvaja se od mandibularnog živca u podsljepoočnoj udubini (*fossa infratemporalis*), prolazi između *m. tensor veli palatini* i *m. pterygoideus lateralis* gdje komunicira s *chordom tympani* ličnog živca (*n. facialis*) koja nosi okusna vlakna prednje dvije trećine jezika te parasimpatička vlakna za inervaciju slinovnica dna usne šupljine, nastavlja put prema dolje između ramusa mandibule i *m. pterygoideus medialis*, koso prolazi između mišića *constrictor pharyngis superior* i *styloglossus* te onda križa submandibularnu žlijezdu i ulazi u jezik. Jezični živac osjetno inervira prednje dvije trećine jezika s ograncima *rr. linguales*, a okusno vlaknima koja prima od *chordae tympani*, daje ogranke koji tvore osjetne korijene submandibularnog i sublingvalnog ganglija, te inervira meko nepce ograncima *rr. isthmi faucium* i sluznicu dna usne šupljine s pomoću *n. sublingualis* (5).

N. alveolaris inferior se iz infratemporalne udubine spušta uz inferiornu alveolarnu arteriju, nađe se ispod lateralnog pterigidnog mišića te nastavlja između sfenomandibularnog ligamenta i ramusa mandibule do otvora mandibule (*foramen mandibulae*), a prije samog ulaska u mandibularni kanal, daje *n. mylohyoideus*. To je motorna grana mandibularnog živca te inervira *m. mylohyoideus* i prednji trbuh *m. digastricus*.

Donji alveolarni živac dalje putuje u mandibularnom kanalu, inervirajući kutnjake i pretkutnjake s pomoću ogranaka *rr. dentales inferiores* i gingivu s pomoću ogranaka *rr. gingivales*, te dolazi do *foramen mentalis* gdje se dijeli u dvije terminalne grane - *n. incisivus* i *n. mentalis*. Incizivni živac nastavlja put u kosti i inervira sjekutiće i ocnjake

te mu se niti mogu preklapati s istim živcem suprotne strane. Mentalni živac izlazi kroz *foramen mentalis* te inervira usnu, dio gingive i kožu u području brade. Sve grane koje inerviraju zube (*rr. dentales*) i gingivu (*rr. gingivales*) zajedno čine splet *plexus dentalis inferior* (5) (6). Pri planiranju implantoprotetske terapije potrebno je minimalno dva milimetra udaljiti vrh implantata od gornjeg dijela mandibularnog kanala, no treba obratiti pozornost na moguće postojanje grananja unutar mandibularnog kanala (5).

2.3.2. Grananje u mandibularnim kanalima

Radiografska ispitivanja prevalencije grananja u mandibularnim kanalima pokazuju varijabilnost, u rasponu od 0,08 % do 38,75 % kada se temelje na dvodimenzionalnim ispitivanjima i od 15,6 % do 65 % (54 - 57, 74). Ova varijabilnost povezana je s upotrebom različitih metoda, uključujući panoramske radiografske procjene i CT preglede.

Claeys i suradnici upozorili su da, iako panoramska radiografija nudi dijagnostička stanja, prepoznavanje grananja u mandibularnim kanalima je rijetko (58). Autori su utvrdili da su presjeci tijela mandibule, omogućeni CT pregledima, najbolji način za identifikaciju i lociranje njihova smjera. U pokušaju da se uspostavi učinkovitija metoda, sposobna detektirati stvarnu prevalenciju i lokalizaciju tih promjena, CT pregled doista je izazvao veliki napredak i pokazao se boljim u pogledu ograničenja koja su pokazala panoramska snimanja (57, 59, 60). Također, preporučuje se kao metoda izbora za planiranje širokog raspona kirurških zahvata u stomatologiji (61).

Usporedba prevalencije različitih tipova kanala otkrivenih u panoramskim radiografijama i trodimenzionalnim ispitivanjima od iznimne je važnosti s obzirom na najveći i najniži klinički značaj koji svaki tip može predstavljati. Nadalje, ta je usporedba otežana nedostatkom standardizacije klasifikacija usvojenih u različitim studijama (57, 62 - 64). Zaključno, otkrivanje grananja mandibularnog kanala važno je za određivanje pravilnog plana terapije. Trodimenzionalne tehnike čine se najboljom metodom, međutim, daljnje studije opravdane su kako bi se utvrdila prava prevalencija ovih promjena, neki mogući povezani čimbenik i druga takva pitanja koja se odnose na trodimenzionalne sustave (65).

2.3.3. Prednja petlja mentalnog živca

S evolucijom, ljudska anatomija opširno se preoblikovala i dalje nastavlja to činiti u obliku različitih varijanti anatomskih struktura. Zbog ovih varijacija koje se često propuštaju i pretpostavljaju, ishod operacije završava neočekivano drugačije.

To osobito vrijedi za maksilofacijalno područje zbog različitih adaptivnih promjena struktura na ovom području. Stoga je temeljito preoperativno planiranje maksilofacijalnog područja preduvjet za uspješan ishod liječenja.

Anatomska literatura opisuje prednju petlju kao produžetak mentalnog živca koji je ispred mentalnog foramena, dok je kaudalna petlja opisana kao udaljenost između donje granice mentalnog foramena i najniže točke mandibularnog kanala (67, 68).

Poznavanje anatomije i njenih varijacija u području mentalnog foramena i prednje i kaudalne petlje neophodno je kako bi se izbjegla slučajna komplikacija koja rezultira neurosenzornim poremećajima u bradi i donjoj regiji usne, koja se može pojaviti tijekom kirurških implantoloških zahvata u mandibularnoj interforaminskoj regiji. Kako bi se spriječilo ozljeđivanje neurovaskularnog snopa, različite dijagnostičke metode (anatomske, radiografske i kombinirane) pokušale su izmjeriti duljinu prednje petlje mentalnog živca, ali i stvarno postojanje petlje, te su zabilježene velike varijacije srednje duljine i raspona (69 - 72).

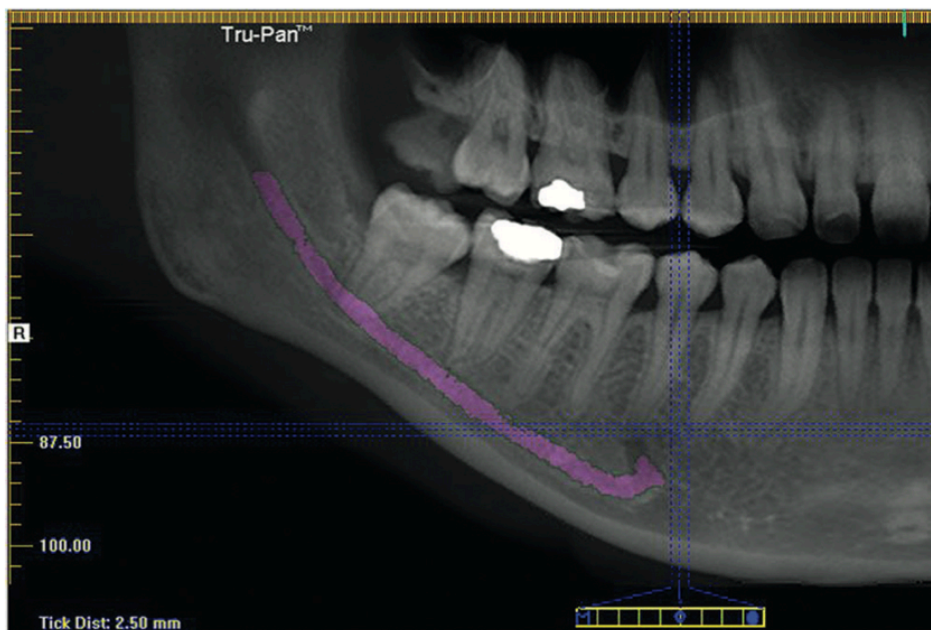
Iako anatomske studije na leševima pružaju važne i točne informacije o prevalenciji i varijacijama u duljini prednje petlje, kompjutorska tomografija (CBCT) konusnog snopa poželjna je jer ona zapravo odgovara kliničkoj praksi i primjereno zadovoljava preduvjete pretkirurškog planiranja. Nadalje, dokazano je da CBCT snimke pokazuju visoku preciznost i pouzdanost u dijagnostici prednje petlje zbog svojih prednosti, uključujući nižu cijenu i manju dozu zračenja, uz činjenicu da je kvaliteta slike CBCT usporediva ili čak bolja od one višestrukog CT-a za procjenu dentomaksilofacijalnih struktura (73 - 75). Istraživanje koje su proveli Rodricks i suradnici iz 2018. godine donosi rezultate učestalosti petlje mentalnog živca u lukovima donje čeljusti i naglašava prisutnost prednje petlje mentalnog živca. Bilateralna prisutnost zabilježena je među 57,5 % snimaka, dok je prisutnost na desnoj i lijevoj strani bila 51,0 %, odnosno 37,0 % (76).

Zaključeno je da je u ovoj studiji postojala visoka učestalost prednje petlje mentalnog živca (57,5 %, n = 200), s maksimalnom duljinom od 3,6 mm. Međutim, unatoč širokim

varijacijama u dužini, većina petlji bila je duga < 1 mm. Iako je to pretežna anatomska varijacija, sigurnosna ograničenja za postavljanje implantata u ovu regiju ne mogu se utvrditi prije nego se napravi točna procjena s pomoću tehnika snimanja kako bi se identificirali i sačuvali neurovaskularni snopovi (76).

Neka istraživanja pokazuju još veću prevalenciju prednje petlje od 94 % kod 100 sudionika odabranih iz skupine od 810 pacijenata u tri različite etničke skupine, korištenjem stratificiranog postupka odabira uzoraka (77).

Najvažniji zaključak koji se može donijeti je da je prednja petlja prisutna i da se mora uzeti u obzir pri planiranju implantoprotetske terapije u blizini mentalnog foramena. Potrebno je udaljiti implantat najmanje pet milimetra od projekcije metalnog foramena kako bismo bili sigurni da nećemo oštetiti strukturu živca (33).



Slika 26. Prednja petlja mentalnog živca prikazana na panoramskoj snimci. Preuzeto: dopuštenjem autora Wong (77)

3. RASPRAVA

Stupanj uspjeha dentalnih implantata vrlo je visok i čini se da ukazuje na minimalne komplikacije vezane uz same implantate. Veće pogreške događaju se zbog lošeg pozicioniranja implantata i nepoznavanja anatomskih struktura područja u kojima se vrši kirurški zahvat implantacije (1-3).

Dentalna implantologija razvila se u važan dio dentalne medicine, a posebice za protetsku rehabilitaciju te se smatra sigurnim i rutinskim postupkom s visokom stopom uspjeha (2). Međutim, zbog povećanja broja postavljenih implantata, povećana je i učestalost intraoperativnih i postoperativnih komplikacija. Tijekom njihovog postavljanja mogu se pojaviti teška krvarenja (2,3)

Za postavu dentalnih implantata nužno je poznavanje koštane anatomije gornje i donje čeljusti obzirom da je dostatni volumen kosti najvažniji čimbenik za dentalnu implantologiju (4,5).

Gledajući s aspekta dentalne implantologije, gornju čeljust možemo podijeliti na prednji i stražnji dio. Prednji dio gornje čeljusti uglavnom je siguran za implantaciju bez struktura, čijom bismo ozljedom mogli ugroziti zdravlje pacijenta. Treba biti oprezan pri nagibu implantata u blizini medijalne linije jer se tu nalazi incizalni otvor kroz koji prolaze ogranci krvnih žila i živca. Anatomija incizalnog kanala različita je kod svakog pacijenta te je položaj kanala potrebno utvrditi s pomoću CBCT snimke (8)

Najvažnije koštane anatomske strukture bitne za dentalnu implantologiju, a koje se nalaze u stražnjem dijelu gornje čeljusti, su veliki i mali nepčani otvor te maksilarni sinus. Važnost nepčanih otvora je u strukturama koje prolaze kroz njih. Veliki nepčani otvor (lat. *foramen palatinum majus*) nalazi se na različitom mjestu kod svakog pacijenta (10). Podizanje dna maksilarnog sinusa poznato je kao pouzdana metoda za omogućavanje umetanja dentalnih implantata za pacijente s teškom atrofijom u stražnjem dijelu maksile (17).

Unatoč nejasnim kriterijima za procjenu i dijagnozu, maksilarni sinusitis najčešća je komplikacija ovog postupka (18). opstrukcija ostiomeatalnog ušća uzrokovana postoperativnim oticanjem sluznice maksilarnog sinusa, također može biti izvor ove komplikacije (20). Pri zahvatu podizanja dna maksilarnog sinusa preporučljivo je napraviti CBCT analizu kako bi se utvrdilo postojanje jedne od rizičnih struktura za razvijanje postoperativnog sinusitisa a to su Konha buloza, Hallerova celula i paradoksalno postavljena srednja nosna školjka (23).

Kao i kod gornje čeljusti, s aspekta dentalne implantologije, donju čeljust možemo podijeliti na dva dijela - prednji i stražnji. Najvažnije strukture prednjeg dijela donje čeljusti, koje su nam bitne u kirurškoj fazi implantologije, su mentalni otvor zajedno s mentalnom petljom te jezični otvor (27).

Svaki implantolog trebao bi sa sigurnošću znati utvrditi postojanje i lokaciju jezičnog otvora, jer arterije koje prolaze kroz njega su ogranci podjezične (lat. *a. sublinguale*) i podbradne (lat. *a. submentale*), stoga i najmanja perforacija ovih arterija dovodi do ozbiljnih podjezičnih krvarenja, a ukoliko se ne dijagnosticiraju na vrijeme, mogu dovesti do smrtnog ishoda (27 - 29). Posebno treba biti oprezan pri uzimanju transplantata s područja brade. Stražnji dio donje čeljusti, osim što je često mjesto ugradnje implantata, ujedno je i jedno od najčešćih mjesta uzimanja koštanih graftova zbog količine dostupne kosti (5). Kanal donje čeljusti je struktura kod koje je potrebno obratiti najviše pažnje jer kroz njega prolazi *nervus alveolaris inferior*, ogranak *nervus mandibularis*. Penetracijom u kanal za vrijeme kirurške faze implantacije može se trajno oštetiti živac te dovesti do velikih komplikacija o kojima će biti više riječi u poglavlju o komplikacijama. Udubina donje čeljusti (lat. *fossa mandibularis*) nalazi se na jezičnom području donje čeljusti te je vrlo bitna pri planiranju implantološke terapije. Svaka donja čeljust ima različitu dubinu ove anatomske strukture i jedini način za pravilno planiranje pozicioniranja implantata je planiranjem pomoću CBCT snimke. Udubinu donje čeljusti nemoguće je vidjeti na dvodimenzionalnim ortopantomografskim snimkama. Penetracijom kroz dno alveolarnog nastavka u udubinu donje čeljusti može doći do oštećenja krvnih žila te posljedično do ozbiljnih krvarenja (5,30).

Dijagnostika koštanih struktura najbitnija je faza planiranja kirurške faze implantoprotetske terapije jer se tako mogu izbjeći velike komplikacije. U današnje vrijeme, uz postojanje modernih *cone beam* CT uređaja s jednostavnim softverom, planiranje i dijagnostika pristupačni su svakom operateru koji se bavi implantologijom. Svaki operater mora biti svjestan na postojanje gore navedenih struktura već za vrijeme planiranja terapije, jer oštećenjem nekih od navedenih struktura, kao što su nepčani otvor ili podjezični otvor, može doći do ozbiljnih krvarenja koja niti iskusni kirurzi ne mogu rutinski sanirati (33).

Anatomska literatura opisuje prednju petlju kao produžetak mentalnog živca koji je ispred mentalnog foramena, dok je kaudalna petlja opisana kao udaljenost između donje granice mentalnog foramena i najniže točke mandibularnog kanala (67, 68).

Poznavanje anatomije i njenih varijacija u području mentalnog foramena i prednje i kaudalne petlje neophodno je kako bi se izbjegla slučajna komplikacija koja rezultira neurosenzornim poremećajima u bradi i donjoj regiji usne, koja se može pojaviti tijekom kirurških implantoloških zahvata u mandibularnoj interforaminskoj regiji. Kako bi se spriječilo ozljeđivanje neurovaskularnog snopa, različite dijagnostičke metode (anatomske, radiografske i kombinirane) pokušale su izmjeriti duljinu prednje petlje mentalnog živca, ali i stvarno postojanje petlje, te su zabilježene velike varijacije srednje duljine i raspona (69 - 72).

Na ovu temu rađena su mnoga istraživanja i zaključeno je da postoji visoka učestalost prednje petlje mentalnog živca (57,5 %, n = 200), s maksimalnom duljinom od 3,6 mm (76).

4. ZAKLJUČAK

Implanto-protetska terapija postala je svakodnevni zahvat u dentalnoj medicini. Razvijaju se razni implantološki sustavi i protokoli za što kvalitetniju i vremenski kraću terapiju, kako bi se pacijentima vratila funkcionalna i estetska komponenta stomatognatnog sustava. S obzirom na opsežnosti pojedinih zahvata, nužno je izvrsno poznavanje anatomskih struktura koje se nalaze u blizini implantacijskog mjesta. Kirurška faza implanto-protetske terapije znači preparaciju koštanog ležišta oštrim svrdlima u područjima duboko ispod apeksa zuba, blizu vrlo osjetljivih anatomskih struktura. Gubitak implantata sam po sebi je psihološki za pacijenta najveća komplikacija, no komplikacije mogu biti puno gore, pa čak i životno ugroziti pacijenta, ukoliko se na vrijeme ne dijagnosticiraju te pravilno tretiraju.

U današnje vrijeme 3D dijagnostike i navigacijske implantologije, takve greške i komplikacije svedene su na minimum, no ljudsko je tijelo individualno te doktor dentalne medicine mora biti spreman prilagoditi terapiju situaciji koja nastane za vrijeme kirurške faze postavljanja dentalnog implantata. Izvrsnim poznavanjem anatomije područja gornje i donje čeljusti te pravilnim dijagnostičkim postupcima smanjujemo mogućnost nastajanja greške i posljedične komplikacije.

5. LITERATURA

1. Clark D, Barbu H, Loran A, Mijiritsky E, Levin L. Incidental findings of implant complications on postimplantation CBCTs: A cross-sectional study. *Int J Oral Maxillofac Implants*. 2017; 19(05):776-82.
2. Antalainen AK, Helminen M, Forss H, Sándor GK, Wolff J. Assessment of removed dental implants in Finland from 1994 to 2012. *Int J Oral Maxillofac Implants*. 2013;28(6):1612-18.
3. Balaguer-Martí JC, Peñarrocha-Oltra D, Balaguer-Martínez J, Peñarrocha-Diago M. Immediate bleeding complications in dental implants: a systematic review. *Med Oral Patol Oral Cir Bucal*. 2015;20(2):e231-8.
4. Law C, Alam P, Borumandi F. Floor-of-mouth hematoma following dental implant placement: Literature review and case presentation. 2017;75(11):2340-6.
5. Krmpotić-Nemanić J, Marušić A. *Anatomija čovjeka*. Zagreb: Medicinska naklada; 2007.
6. Miše I. *Oralna kirurgija*. Zagreb: Jumena; 1983.
7. Putz R, Pabst R. *Sobotta Atlas anatomije čovjeka (Svezak 1)*. Jastrebarsko: Naklada Slap; 2000.
8. Panjnoush M, Norouzi H, Kheirandish Y, Shamshiri AR, Mofidi N. Evaluation of morphology and anatomical measurement of nasopalatine canal using cone beam computed tomography. 2016;13(4):287-94.
9. Ewers R. The incisal foramen as a means of insertion for one of three ultra-short implants to support a prosthesis for a severely atrophic maxilla - A short-term report. 2018;4(12):01034.
10. Viveka S, Kumar M. Radiological localization of greater palatine foramen using multiple anatomical landmarks. *Anat Physiol*. 2016;2(7):187-9.
11. Selcuk A, Ozcan KM, Akdogan O, Bilal N, Dere H. Variations of maxillary sinus and accompanying anatomical and pathological structures. *J Craniofac Surg*. 2008;19(1):159-64.

12. Al Faraje L. Surgical and radiologic anatomy for oral implantology. Quintessence Pub Co; 2013.
13. Al-Moraissi E, Elsharkawy A, Abotaleb B, Alkebsi K, Al-Motwakel H. Does intraoperative perforation of Schneiderian membrane during sinus lift surgery causes an increased the risk of implants failure?: A systematic review and meta regression analysis. *Clin Implant Dent Relat Res.* 2018;20(5):882-9.
14. Monje A, Diaz KT, Aranda L, Insua A, Garcia-Nogales A, Wang HL. Schneiderian membrane thickness and clinical implications for sinus augmentation: a systematic review and meta-regression analyses. *J Periodontol.* 2016;87(8):888-99.
15. Schwarz L, Schiebel V, Hof M, Ulm C, Watzek G, Pommer B. Risk factors of membrane perforation and postoperative complications in sinus floor elevation surgery: Review of 407 augmentation procedures. *J Oral Maxillofac Surg.* 2015;73(7):1275-82.
16. Lee JW, Yoo JY, Paek SJ, Park WJ, Choi EJ, Choi MG, and Kyung-Hwan Kwon KH. Correlations between anatomic variations of maxillary sinus ostium and postoperative complication after sinus lifting. *J Korean Assoc Oral Maxillofac Surg.* 2016; 42(5): 278–83.
17. Raghoobar GM, Brouwer TJ, Reintsema H, Van Oort RP. Augmentation of the maxillary sinus floor with autogenous bone for the placement of endosseous implants: a preliminary report. *J Oral Maxillofac Surg.* 1993;51:1198–203.
18. Doud Galli SK, Lebowitz RA, Giacchi RJ, Glickman R, Jacobs JB. Chronic sinusitis complicating sinus lift surgery. *Am J Rhinol.* 2001;15(3):181-6.
19. Misch CM. The pharmacologic management of maxillary sinus elevation surgery. *J Oral Implantol.* 1992;18:15–23.
20. Drettner B. The permeability of the maxillary ostium. *Acta Oto-Laryngologica.* 1965;60:304–14.

21. Bayram M, Sirikci A, Bayazit YA. Important anatomic variations of the sinonasal anatomy in light of endoscopic surgery: a pictorial review. *Eur Radiol.* 2001;11(10):1991–7.
22. Timmenga NM, Raghoobar GM, Liem RS, van Weissenbruch R, Manson WL, Vissink A. Effects of maxillary sinus floor elevation surgery on maxillary sinus physiology. *Eur J Oral Sci.* 2003;111(3):189–97.
23. Laine FJ, Smoker WR. The ostiomeatal unit and endoscopic surgery: anatomy, variations, and imaging findings in inflammatory diseases. *Am J Roentgenol.* 1992;159(4):849–57.
24. Lund VJ, Stammberger H, Fokkens WJ, Beale T, Bernal-Sprekelsen M, Eloy P et al. European position paper on the anatomical terminology of the internal nose and paranasal sinuses. *Rhinol Suppl.* 2014;24:1-34.
25. Kennedy DW, Zinreich SJ. Functional endoscopic approach to inflammatory sinus disease. *Am J Rhinology.* 1998;2:89-96.
26. Čabov T. Oralno kirurški priručnik. Zagreb: Medicinska naklada; 2009.
27. do Carmo Oliveira M, Tedesco TK, Gimenez T, Allegrini S Jr. Analysis of the frequency of visualization of morphological variations in anatomical bone features in the mandibular interforaminal region through cone-beam computed tomography. *Surg Radiol Anat.* 2018;40(10):1119-31.
28. Katakami K, Mishima A, Shiozaki K, Shimoda S, Hamada Y, Kobayashi K. Characteristics of accessory mental foramina observed on limited cone-beam computed tomography images. *J Endod.* 2008;34(12):1441-5.
29. Babiuc I, Tărlungeanu I, Păuna M. Cone beam computed tomography observations of the lingual foramina and their bony canals in the median region of the mandible. *Rom J Morphol Embryol.* 2011;52(3):827–9.
30. Wang TY, Kuo PJ, Fu E, Kuo HY, Nie-Shiuh Chang N, Fu MW, Shen EC, Chiu HC. Risks of angled implant placement on posterior mandible buccal/lingual plated perforation: A virtual immediate implant placement study using CBCT. *J Dent Sci.* 2019;14(3):234-40.

31. Rosano G, Taschieri S, Gaudy JF, Testori T, Del Fabbro M. Anatomic assessment of the anterior mandible and relative hemorrhage risk in implant dentistry: A cadaveric study. *Clin Oral Implants Res.* 2009;20(8):791-5.
32. McDonnell D1, Reza Nouri M, Todd ME. The mandibular lingual foramen: a consistent arterial foramen in the middle of the mandible. *J Anat.* 1994;184: 363-69.
33. Hupp J, Ellis E, and Tucker M. *Contemporary Oral and Maxillofacial Surgery.* St. Louis, Mo: Mosby Elsevier, 2008.
34. Loukas M, Kinsella CR Jr, Kapos T, Tubbs RS, Ramachandra S. Anatomical variation in arterial supply of the mandible with special regard to implant placement. *Int J Oral Maxillofac Surg.* 2008;37(4):367-71.
35. Katsumi Y, Tanaka R, Hayashi T, Koga T, Takagi R, Ohshima H. Variation in arterial supply to the floor of the mouth and assessment of relative hemorrhage risk in implant surgery. *Clin Oral Implants Res.* 2013;24(4):434-40.
36. Balaguer-Martí JC, Peñarrocha-Oltra D, Balaguer-Martínez J, Peñarrocha-Diago M. Immediate bleeding complications in dental implants: A systematic review. *Med Oral Patol Oral Cir Bucal.* 2015;20(2):e231-8.
37. Kalpidis CD, Setayesh RM. Hemorrhaging associated with endosseous implant placement in the anterior mandible: a review of the literature. *Journal of Periodontology* 2004;75: 631-45.
38. Dubois L, de Lange J, Baas E, Van Ingen J. Excessive bleeding in the floor of the mouth after endosseous implant placement: a report of two cases. *Int J Oral Maxillofac Surg.* 2010;39(4):412–15.
39. Bidra AS. Management of pain and sublingual hematoma caused by suture irritation after implant surgery: a clinical report. *J Prosthet Dent.* 2015;113(5):360-5.
40. Limongelli L, Tempesta A, Crincoli V, Favia G. Massive Lingual and Sublingual Haematoma following Postextractive Flapless Implant Placement in the Anterior Mandible. *Case Rep Dent.* 2015:839098.

41. Bruggenkate CM, Krekeler G, Kraaijenhagen HA, Foitzik C, Oosterbeek HS. Hemorrhage of the floor of the mouth resulting from lingual perforation during implant placement: a clinical report. *Int J Oral Maxillofac Implants*. 1993;8(3): 329-34.
42. Krenkel C, Holzner K. Lingual bone perforation as causal factor in a threatening hemorrhage of the mouth floor due to a single tooth implant in the canine region. *Quintessenz*. 1986;37(6):1003-8.
43. Loukas M, Kinsella CR Jr, Kapos T, Tubbs RS, Ramachandra S. Anatomical variation in arterial supply of the mandible with special regard to implant placement. *Int J Oral Maxillofac Surg*. 2008;37(4):367-71.
44. Del Castillo-Pardo de Vera JL, López-Arcas Calleja JM, Burgueño-García M. Hematoma of the floor of the mouth and airway obstruction during mandibular dental implant placement: a case report. *Oral Maxillofac Surg*. 2008;12 (4), 223–6.
45. Pigadas N, Simoes P, Tuffin JR. Massive sublingual haematoma following osseointegrated implant placement in the anterior mandible. *Br Dent J*. 2009;206(2):67-8.
46. Kusum CK, Mody PV, Indrajeet, Nooji D, Rao SK, Wankhade BG. Interforaminal hemorrhage during anterior mandibular implant placement: An overview. *Dent Res J* 2015;12(4):291-300.
47. Le Bars P, Niagha G, Kouadio AA, Demoersman J, Roy E, Armengol V, Soueidan A. Pilot study of laser doppler measurement of flow variability in the microcirculation of the palatal mucosa. *Biomed Res Int*. 2016;2016 - 5749150
48. Agarwal A, Dev Gupta N. Alveolar ridge augmentation by connective tissue grafting using a pouch method and modified connective tissue technique: A prospective study. *Dent Res J*. 2015; 12(6): 548-53.
49. Reiser GM, Bruno JF, Mahan PE, Larkin LH. The subepithelial connective tissue graft palatal donor site: anatomic considerations for surgeons. *Int J Periodontics Restorative Dent*. 1996;16(2):130-7.

50. González D, Cabello G, Olmos G, López Hernández E, Niñoles CL. The three-layer technique for immediate implants on teeth without a buccal bone wall: a case report. *Int J Esthet Dent*. 2018;13(3):358-76.
51. Ferreira CF, de Magalhães Barreto E Junior, Zini B. Optimizing anterior implant esthetics with a vascularized interpositional periosteal connective tissue graft for ridge augmentation: a case report. *J Oral Implantol*. 2018;44(4):267-76.
52. Rojo E, Stroppa G, Sanz-Martin I, Gonzalez-Martin O, Alemany AS, Nart J. Soft tissue volume gain around dental implants using autogenous subepithelial connective tissue grafts harvested from the lateral palate or tuberosity area. A randomized controlled clinical study. *J Clin Periodontol*. 2018;45(4):495-503.
53. Ueno D, Jayawardena JA, Kurokawa T. Peri-implant mucosal dehiscence coverage with a modified semilunar coronary positioned flap in posterior maxilla: a case report. *Int J Implant Dent*. 2015;1(1):15.
54. Carter RB, Keen EN. The intramandibular course of the inferior alveolar nerve. *J Anat*. 1971;108:433-40.
55. Grover PS, Lorton L. Bifid mandibular nerve as a possible cause of inadequate anesthesia in the mandible. *J Oral Maxillofac Surg*. 1983;41(3):177-9.
56. Kuribayashi A, Watanabe H, Imaizumi A, Tantanapornkul W, Katakami K, Kurabayashi T. Bifid mandibular canals: cone beam computed tomography evaluation. *Dentomaxillofac Radiol*. 2010;39(4):235-9.
57. Naitoh M, Nakahara K, Hiraiwa Y, Aimiya H, Gotoh K, Ariji E. Observation of buccal foramen in mandibular body using cone-beam computed tomography. *Okajimas Folia Anat Jpn*. 2009;86(1):25-9.
58. Claeys V, Wackens G. Bifid mandibular canal: literature review and case report. *Dentomaxillofac Radiol*. 2005;34(1):55-8.
59. Kim TS, Caruso JM, Christensen H, Torabinejad M. A comparison of cone-beam computed tomography and direct measurement in the examination of the mandibular canal and adjacent structures. *J Endod*. 2010;36(7):1191-4.

60. Muinelo-Lorenzo J, Suárez-Quintanilla JA, Fernández-Alonso A, Marsillas-Rascado S, Suárez-Cunqueiro MM. Descriptive study of the bifid mandibular canals and retromolar foramina: cone beam CT vs panoramic radiography. *Dentomaxillofac Radiol.* 2014;43(5):340-50.
61. Tyndall DA, Price JB, Tetradis S, Ganz SD, Hildebolt C, Scarfe WC. Position statement of the American Academy of Oral and Maxillofacial Radiology on selection criteria for the use of radiology in dental implantology with emphasis on cone beam computed tomography. *Oral Surg Oral Med Oral Pathol Oral Radiol.* 2012;113(6):817-26.
62. Correr GM, Iwanko D, Leonardi DP, Ulbrich LM, Araújo MR, Deliberador TM. Classification of bifid mandibular canals using cone beam computed tomography. *Braz Oral Res.* 2013;27(6):510-6.
63. Orhan AI, Orhan K, Aksoy S, Ozgül O, Horasan S, Arslan A, Kocyigit D. Evaluation of perimandibular neurovascularization with accessory mental foramina using cone-beam computed tomography in children. *J Craniofac Surg.* 2013;24(4):365-9.
64. Kang JH, Lee KS, Oh MG, Choi HY, Lee SR, Oh SH, Choi YJ, Kim GT, Choi YS, Hwang EH. The incidence and configuration of the bifid mandibular canal in Koreans by using cone-beam computed tomography. *Imaging Sci Dent.* 2014;44(1):53-60.
65. Castro MA, Lagravere-Vich MO, Amaral TM, Abreu MH, Mesquita RA. Classifications of mandibular canal branching: A review of literature. *World J Radiol.* 2015;7(12):531-7.
66. Rouas P, Nancy J, Bar D. Identification of double mandibular canals: literature review and three case reports with CT scans and cone beam CT. *Dentomaxillofac Radiol.* 2007;36(1):34-8.
67. Bavitz JB, Harn SD, Hansen CA, Lang M. An anatomical study of mental neurovascular bundle-implant relationships. *Int J Oral Maxillofac Implants.* 1993;8(5):563-7.

68. Filo K, Schneider T, Locher MC, Kruse AL, Lübbers HT. The inferior alveolar nerve's loop at the mental foramen and its implications for surgery. *J Am Dent Assoc.* 2014;145(3):260-9.
69. Greenstein G, Tarnow D. The mental foramen and nerve: clinical and anatomical factors related to dental implant placement: a literature review. *J Periodontol.* 2006;77(12):1933-43.
70. Uchida Y, Yamashita Y, Goto M, Hanihara T. Measurement of anterior loop length for the mandibular canal and diameter of the mandibular incisive canal to avoid nerve damage when installing endosseous implants in the interforaminal region. *J Oral Maxillofac Surg.* 2007;65(9):1772-9.
71. Uchida Y, Noguchi N, Goto M, Yamashita Y, Hanihara T, Takamori H, Sato I, Kawai T, Yosue T. Measurement of anterior loop length for the mandibular canal and diameter of the mandibular incisive canal to avoid nerve damage when installing endosseous implants in the interforaminal region: a second attempt introducing cone beam computed tomography. *J Oral Maxillofac Surg.* 2009;67(4):744-50.
72. Rosenquist B. Is there an anterior loop of the inferior alveolar nerve? *Int J Periodontics Restorative Dent.* 1996;16(1):40-5.
73. Imada TS, Fernandes LM, Centurion BS, de Oliveira-Santos C, Honório HM, Rubira-Bullen IR. Accessory mental foramina: prevalence, position and diameter assessed by cone-beam computed tomography and digital panoramic radiographs. *Clin Oral Implants Res.* 2014;25(2):e94-9.
74. Sisman Y, Sahman H, Sekerci AE, Tokmak T T, Aksu Y, Mavili E. Detection and characterization of the mandibular accessory buccal foramen using CT. *Dentomaxillofac Radiol.* 2012;41(7):558–63.
75. Jha AK, Kumar NG. Accessory mental nerve: case report, review and its role in trigeminal neuralgia. *Surg Radiol Anat.* 2012;34(5):469-73.

76. Rodricks D, Phulambrikar T, Singh SK, Gupta A. Evaluation of incidence of mental nerve loop in Central India population using cone beam computed tomography. *Indian J Dent Res.* 2018;29(5):627-33.
77. Wong SK, Patil PG. Measuring anterior loop length of the inferior alveolar nerve to estimate safe zone in implant planning: A CBCT study in a Malaysian population. *J Prosthet Dent.* 2018;120(2):210-13.

6. ŽIVOTOPIS

Luka Lubina rođen 11. kolovoza 1985. godine u Kninu gdje je završio osnovnoškolsko obrazovanje te Opću gimnaziju. Diplomirao na je na Stomatološkom fakultetu Sveučilišta u Zagrebu 2010. godine.

Tijekom studija obavlja poslove demonstratora na Zavodu za Stomatološku protetiku te je izabran za glavnog urednika studentskog časopisa *Sonda*. Vijećnik je Hrvatske komore dentalne medicine te zamjenik predsjednika područnog sjedišta u Splitu. Ujedno je i član odbora za stručne nadzore. Član je radne skupine za kontrolu kvalitete u dentalnoj medicini Ministarstva zdravstva. Godine 2017. upisuje poslijediplomski specijalistički studij Dentalna implantologija. Od 2019. godine specijalizira oralnu kirurgiju na Zavodu za kirurgiju lica i čeljusti Kliničke bolnice Dubrava u Zagrebu.