

PLANTARNI FASCITIS

PLANTAR FASCIITIS

Željko Jeleč¹, Tatjana Cicvara-Pećina², Hrvoje Klobučar³, Goran Bićanić⁴, Miroslav Jelić⁵, Marko Pećina⁶

¹Opća bolnica „Dr. Ivo Pedišić“, Sisak, ²Zavod za radiologiju KB Dubrava, Zagreb,

³Specijalna bolnica za ortopediju i traumatologiju „Akromion“, Krapinske Toplice,

⁴Klinika za ortopediju KBC Zagreb i Medicinskog fakulteta u Zagrebu, Zagreb,

⁵Zavod za ortopedsku pomagala i rehabilitaciju KBC Zagreb, Zagreb, ⁶Medicinski fakultet Sveučilišta u Zagrebu

SAŽETAK

Plantarni fascitis spada u sindrome prenaprežanja, a očituje se pojavom boli u području medijalne kvrge petne kosti i / ili uzduž medijalnog uzdužnog svoda stopala. Nastaje zbog dugotrajnih ponavljajućih opterećenja (stress) na plantarnu fasciju te dolazi do mikroruptura ili u završnoj fazi i do djelomične i/ili potpune rupture fascije blizu njenog polazišta na petnoj kosti.

Plantarna fascija ima veliki značaj u biomehanici stopala i ona tijekom hoda ublažava mehaničke udare na stopalo i odrazuje stopalo prema naprijed po sistemu dizalice. Ukoliko dođe do poremećaja biomehanike stopala osobito naglašene pronacije stopala, zatim ako postoji udubljeno stopalo, skraćena Ahilova teiva, izrazito spuštено stopalo, itd. dolazi do pojačanih rastezanja plantarne fascije, a zbog same građe fascije izrazito je mala mogućnost prilagodbe na ta povećana rastezanja.

U sportaša plantarni fascitis češće se javlja kod trkača na duge pruge, a veća incidencija nalazi se i kod tenisača, košarkaša te plesača. Obično je unilateralan a u 15% pacijenata pojavljuje se obostrano. Klinička manifestacija plantarnog fascitisa je bolno stopalo, odnosno bolnost plantarnog dijela petne kosti. Dijagnoza plantarnog fascitisa se kod većine pacijenata postavlja na osnovi anamneze i kliničkog pregleda. Točka najjače bolne osjetljivosti je medijalni nastavak petne kvrge a bol se pojačava pasivnim rastezanjem fascije. U dijagnostici plantarnog fascitisa koriste se radiološke pretrage koje često otkrivaju postojanje koštanog trna (calcar calcanei), ultrazvučna dijagnostika i danas sve više i MRI otkrivaju zadebljanje fascije, burze i rupture a uz scintigrafsku pretragu MRI je koristan i u diferencijalnoj dijagnozi prijeloma zamora petne kosti.

U liječenju plantarnog fascitisa pogotovo u sportaša prvenstveno treba primjenom individualno izrađenih ortotskih pomagala korigirati poremećenu biomehaniku stopala, što treba provoditi i u preventivne svrhe. U konzervativno liječenje spadaju i svi inače uobičajeni postupci fizikalne medicine od krioterapije, vježbi rastezanja, primjene noćne udlage, lokalne primjene ultrazvuka ili u novije vrijeme udarnih valova velike energije do posebnih bandaža stopala. Kirurško liječenje otvorenom ili endoskopskom metodom sastoji se u opuštanju, presijecanju ili/i djelomičnom odstranjenju promijenjene plantarne fascije. Kirurško liječenje poduzima se najčešće upravo u sportaša nakon 6-12 mjeseci neuspješnog konzervativnog liječenja.

Ključne riječi: plantarni fascitis, uzroci nastanka, klinička slika, dijagnostika, liječenje
Primljeno 15. 02. 2008., prihvaćeno 02. 06. 2008.

SUMMARY

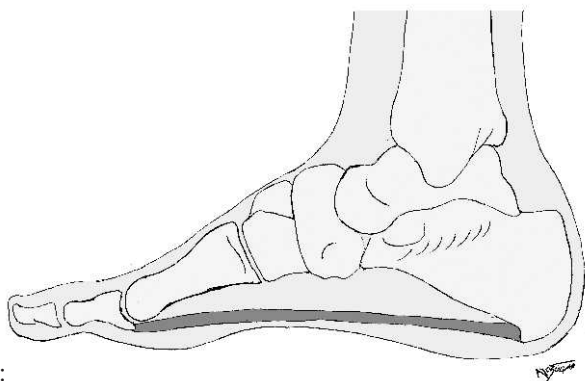
Plantar fasciitis is an overuse injury characterized by pain at the medial tubercle of the calcaneus and/or along the medial longitudinal arch of the foot. It usually develops when repetitive and prolonged stress is placed on plantar fascia, which may cause microtears and/or partial or total tears of the fascia near its insertion to the calcaneus. Plantar fascia plays significant role in the foot biomechanics. It absorbs mechanical forces placed on the foot and propels foot forward by utilizing the windlass effect. In deranged foot biomechanics, like in pronation of the foot, pes cavus, shortened Achilles tendon, extreme pes planus, etc., additional stress and elongation of plantar fascia is observed, which the fascia, because of its anatomy, is unable to compensate. In athletes, plantar fasciitis is more common in long distance runners and increased incidence is observed in tennis players, basketball players and in dancers. It is usually unilateral whereas in 15% of patients it is bilateral. Clinical findings include painful foot with pain across the plantar aspect of the calcaneus. Diagnosis is usually made after anamnesis and clinical examination. The most painful spot is located at the medial tubercle of the calcaneus and pain is aggravated by passive stretching of the fascia. X-rays could be useful for diagnosing bony spur (calcar calcanei) and ultrasound and MRI are useful for diagnosing thickened fascia, bursa or rupture. MRI and scintigraphy are also useful for differentiating plantar fasciitis and stress fracture of the calcaneus. For the treatment of the plantar fasciitis, especially in athletes, custom made orthotic devices are used for correction of the deranged foot biomechanics, even for prevention. For conservative treatment all usual methods are used (physiotherapy, cryotherapy, stretching exercises, orthoses through the night, local ultrasound and shock wave therapy and foot taping). Surgical treatment with endoscopic or open methods includes release and complete or partial removal of deranged plantar fascia. Surgical treatment is most commonly performed in athletes after 6-12 months of unsuccessful conservative treatment.

Key words: plantar fasciitis, etiopathogenesis, clinical presentation, diagnostics, treatment

UVOD

Plantarni fasciitis (Fasciitis plantaris) je sindrom prenaprezanja koji se manifestira jakim boli u području donjeg dijela petne kosti. Bol se u nekim slučajevima može javiti i cijelom dužinom medijalnog uzdužnog svoda stopala. Do nastanka plantarnog fascitisa dolazi kada akumulirana oštećenja plantarne fascije dovedu do djelomičnog ili potpunog puknuća njenih vezivnih niti, tj. kada djelovanje mehaničke sile nadvlada tkivnu sposobnost cijeljenja. Češće se javlja kod trkača na duge pruge, a veća incidencija nalazi se i kod tenisača, košarkaša te plesača. Obično je unilateralan, a u 15% pacijenata pojavljuje se obostrano. Najčešće se pojavljuje između 40. i 60. godine života, u jednakom broju kod žena i muškaraca.

Fasciitis nije najtočniji opis ovog sindroma prenaprezanja, jer sugerira da se radi o upalnom procesu. Mikroskopsko istraživanje plantarne fascije kod bolesnika s bolnom petom pokazalo je dezorganizaciju kolagenih vlakana, povećanje broja fibroblasta uz minimalnu inflamaciju fascije, što govori u prilog degenerativne osnove poremećaja. Pošto nema dokaza da se radi o upali, neki autori za navedeni sindrom prenaprezanja predlažu naziv «sindrom bolne pete», što nije adekvatan naziv, jer u sindrom bolne pete spadaju još mnogi entiteti u području pete.



Slika 1. Shematski prikaz plantarne fascije u profilnoj projekciji.

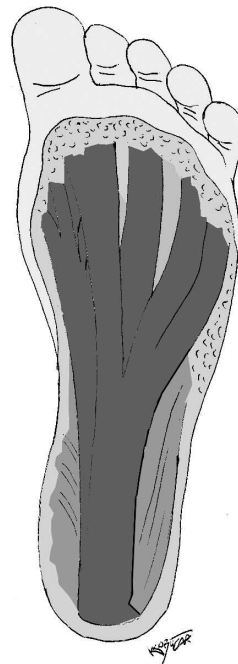
Figure 1. Lateral schematic view of the plantar fascia.

Građa i funkcija plantarne fascije

Plantarna fascija se od svog polazišta s prednjeg ruba petne izbočine (tuber calcanei) poput lepeze širi prema distalno, tj. prema prstima. Razlikuju se tri dijela plantarne fascije: medijalni, središnji i lateralni. Središnji dio fascije je najduži, polazi s medijalnog dijela petne izbočine te se razdvaja u pet tračaka koji se hvataju na baze proksimalnih članaka prstiju. (Slike 1. i 2.). Histološki se fascija sastoji od fibroblasta koji su organizirani u slojeve a svrstavaju se u skupinu diferenciranog vezivnog tkiva.

Plantarna fascija za vrijeme hoda ima dvojaku ulogu. Pri dodiru stopala s podlogom plantarna fascija se rasteže zbog dorzalne fleksije u gležnju te istodobne dorzalne fleksije proksimalnih falangi prstiju. Njenim istezanjem stabiliziraju se metatarzalni zglobovi te se stopalo priprema za apsorpciju reaktivne sile podloge. Ova uloga

plantarne fascije naziva se efekt apsorpcije mehaničke energije (engl. shock absorbing effect). Za vrijeme odraza noge od podloge odvija se druga uloga plantarne fascije. Težina tijela se zbog inercije prenosi na prednji dio stopala uzrokujući podizanje pete uz ispružanje prstiju. Dolazi do pasivnog rastezanja fascije koja podiže uzdužni stopalni luk radi pripreme za odraz a ta funkcija nazive se efekt dizalice (engl. windlass effect).



Slika 2. Plantarna fascija.

Figure 2. Plantar fascia.

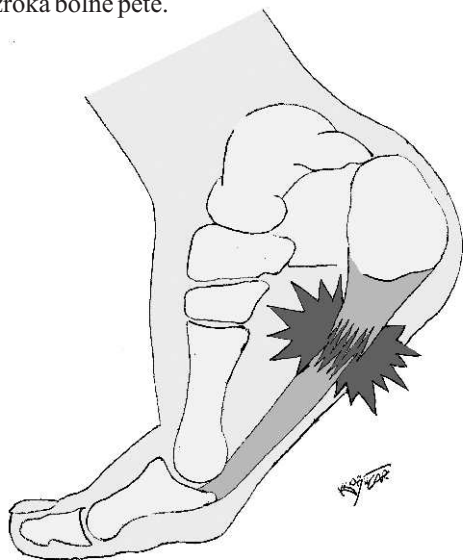
Etiologija

Sklonost plantarne fascije razvoju sindroma prenaprezanja objašnjava se na nekoliko načina. Mehaničkom analizom utvrđena je mala sposobnost prilagodbe plantarne fascije na rastezanje (1,7% njene normalne dužine), na osnovi čega je zamijećena relativna neotpornost fascije na silu rastezanja. Neke morfološke i funkcionalne promjene stopala mogu uzrokovati pretjeranu pronaciju što dovodi do povećanog opterećenja zglobne čahure i plantarne fascije. S razvojem plantarnog fascitisa povezuju se udubljeno stopalo (pes cavus), vanjska rotacija donjeg ekstremiteta, valgus položaj stopala, smanjena mogućnost dorzalne fleksije u gležnju te pojačana napetost Ahilove tetive. Pretilost se također smatra predisponirajućim čimbenikom za razvoj plantarnog fascitisa, jer je utvrđeno da je vjerojatnost nastanka plantarnog fascitisa veća kod osoba čiji indeks tjelesne mase (engl. Body Mass Index-BMI) prelazi 30 kg/m². Plantarni fasciitis u svojoj kliničkoj slici mogu imati i neke druge bolesti: reumatoidni artritis, LE, psorijatični artritis, ankilozirajući spondilitis i Reiterov sindrom.

Klinička slika i dijagnostika

Do pojave plantarnog fascitisa obično dolazi u središnjem dijelu fascije, uz njeno polazište s petne izbočine. Klinička manifestacija plantarnog fascitisa je bolno stopalo, odnosno bolnost donjeg dijela petne kosti.

Postoji niz drugih stanja koja pokazuju sličnu simptomatologiju te se pogrešno mogu smatrati plantarnim fasciitisom. Zbog toga je važno pronalaženje pravog uzroka bolne pete.



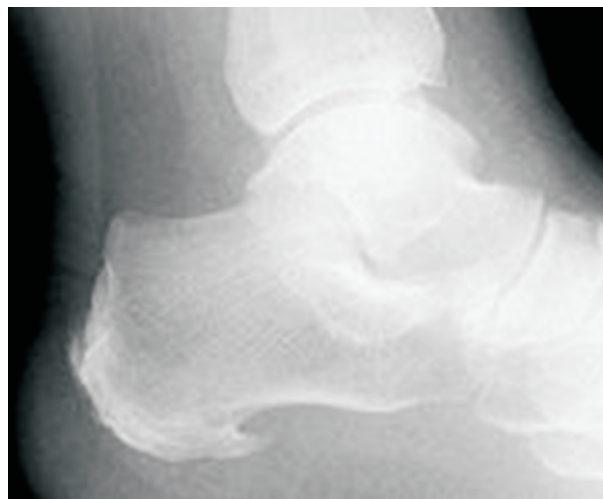
Slika 3. Najčešće mjesto najjače bolnosti pri plantarnom fasciitisu.

Figure 3. The usual point of highest pain in plantar fasciitis.

Uz svu danas dostupnu tehnologiju, dijagnoza plantarnog fascitisa se kod većine pacijenata postavlja na osnovi anamneze i kliničkog pregleda. Prilikom pregleda bolesnika posebnu pozornost trebalo bi posvetiti lokalizaciji i značajkama boli, a pažljivo se pregledava i obuća bolesnika. Točka najjače bolne osjetljivosti je medijalni nastavak petne kvrge, a bol se može širiti i duž medijalnog svoda stopala (Slika 3.). Za postavljanje konačne dijagnoze mogu poslužiti i orijentacijske točke prikazane na Slici 5. Prilikom izvođenja testa pasivne dorzifleksije palca (sa ili bez istodobne dorzifleksije stopala) dolazi do pojačanja boli zbog istezanja plantarne fascije. Bolesnici se obično žale na vrlo jaku bol ujutro, odmah nakon ustajanja, koja nestaje nakon što učine nekoliko koraka. Tijekom noći stopalo se nalazi u položaju plantarne fleksije, plantarna fascija i Ahilova tetiva su skraćene. Nakon ustajanja, kod prvog koraka dolazi do naglog rastezanja tih tkiva, što rezultira jakom boli.

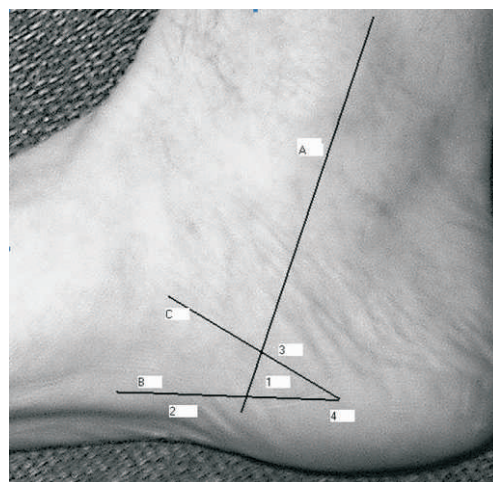
Na Rtg snimkama bolesnika s plantarnim fasciitisom često se može primijetiti koštani petni izdanak ili trn (calcar calcanei), koji se pojavljuje i u 15% bolesnika bez simptoma bolesti (Slika 4.). Calcar calcanei nastaje kao posljedica kroničnog rastezanja fascije te ga se smatra rezultatom a ne uzrokom nastanka plantarnog fascitisa. UZV se, kao niti druge «imaging» tehnike ne koristi rutinski, ali može pokazati zadebljanje plantarne fascije na njenom polazištu, edem te gubitak jasnog razgraničenja između fascije i okolnog tkiva. MR također pokazuje zadebljanje plantarne fascije, parcijalnu ili totalnu rupturu, a koristan je i pri razlikovanju plantarnog fascitisa prema drugim patološkim stanjima. Scintigrafija se koristi za razlikovanje stres prijeloma kalkaneusa, kalkanearnog periostitisa i plantarnog fascitisa. Za razliku

od prva dva stanja, kod plantarnog fascitisa se tijekom scintigrafije rano povećava protok krvi kroz oštećeno područje, ali nema kasnijeg pojačanog nakupljanja radionuklida.



Slika 4. Profilna rtg snimka petne kosti uz prisutan koštani trn (calcar calcanei).

Figure 4. Prominent bony spur seen on lateral X-ray of the calcaneus (calcar calcanei).



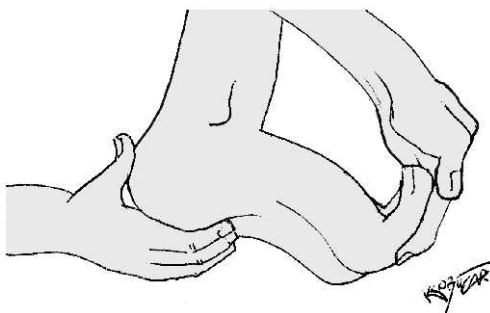Slika 5. Orijetacijska anatomija: A-stražnji rub medijalnog maleola, B-linija paralelna s plantarnom površinom kalkaneusa i plantarnom površinom fascijom, C-linija koja predstavlja donju stijenku kalkaneusa, 1-zona bolnosti kod plantarnog fascitisa, sigurna zona za injekciju kortikosteroida, 2-zona širenja boli kod plantarnog fascitisa, 3 i 4-zone širenja boli kod kalkanearnog periostitisa. (Preuzeto iz: Blanco CE. et al. Arthroscopy 2001;17:517-522).

Figure 5. Surface anatomy: A-posterior border of the medial malleolus, B-line parallel with the plantar surface and plantar fascia, C-line representing lower border of the calcaneus, 1-painful zone in plantar fasciitis, safe zone for injecting corticosteroids, 2-painful zone along the plantar fascia, 3-4 painful zones in periostitis. (from Blanco CE. et al. Arthroscopy 2001;17:517-522).

Liječenje

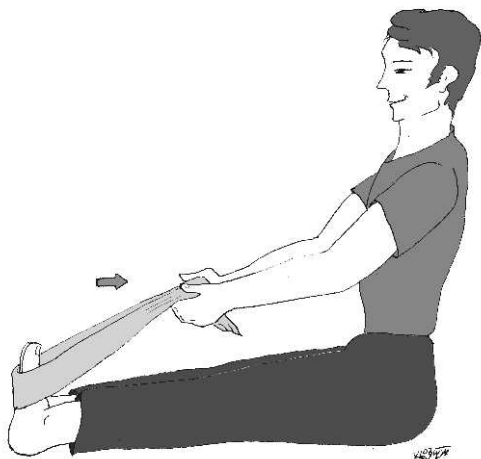
Konzervativno liječenje

Za brzo ublažavanje boli korisna je masaža ledom 5 do 6 puta na dan po 15 do 20 minuta uz spoznaju da kod dugotrajne primjene krioterapija daje sve slabije rezultate. Protuupalni lijekovi još uvijek se primjenjuju u kliničkoj praksi, kao oralni NSAR ili kao injekcije kortikosteroida s lokalnim anestetikom u područje kalkanarnog hvatišta plantarne fascije. Zbog mogućih neželjenih posljedica (atrofija masnog tkiva, afekcija živca, nereagiranje na provedeno liječenje, infekcija) ne preporuča se višekratna primjena u kraćem vremenskom periodu. Također, vrlo je značajno pravilno odrediti mjesto injiciranja. Kod davanja kortikosteroida trebalo bi koristiti medijalni pristup, u tzv. sigurnoj zoni (zona 1, Slika 5.). Kod sportaša su zabilježena značajna poboljšanja nakon injekcije kortikosteroida i lokalnog anestetika ali su ona uvijek bila povezana s ispravljanjem pogrešaka u treningu, pogrešaka u odabiru podloge i obuće, primjenom ortoza te provođenjem vježbi rastezanja. Općenito se danas smatra da se u svih sindroma prenaprezanja na tetivama i fascijama ne radi toliko o upalnim već o degenerativnim promjenama. Zato se danas smatra da primjena NSAR ima uglavnom analgetski efekt, a lokalna primjena kortikosteroida zajedno s lokalnim anesteikom isto bi trebala zahvaliti povoljni efekt djelovanja prvenstveno primjeni anestetika.

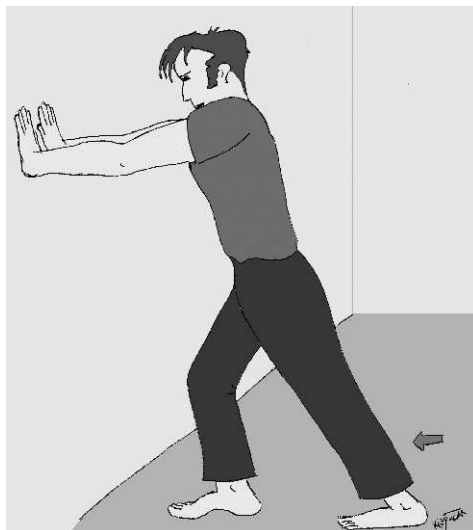

Slika 6. Istezanje plantarne fascije dorzifleksijom palca.

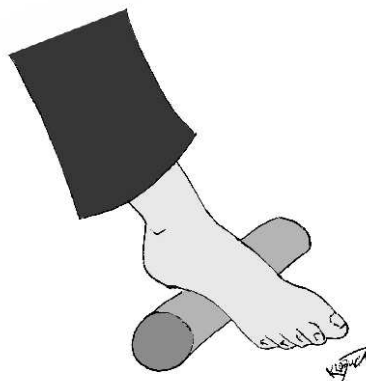
Figure 6. Stretching of the plantar fascia with hallux dorsiflexion.



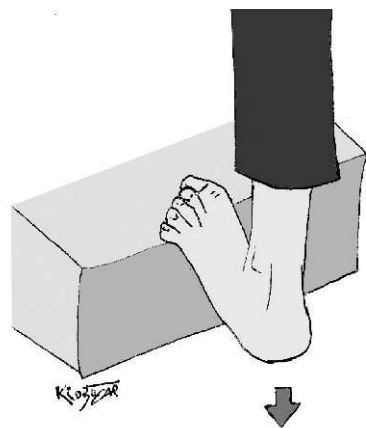
Slika 7. Vježba rastezanja uz pomoć ručnika.
Figure 7. Stretching exercise with a towel.



Slika 8. Vježba rastezanja uz zid.
Figure 8. Stretching exercise against a wall.

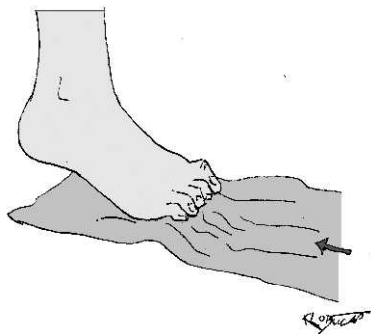


Slika 9. Vježba kotrljanja boce.
Figure 9. Exercise with a bottle rolling.



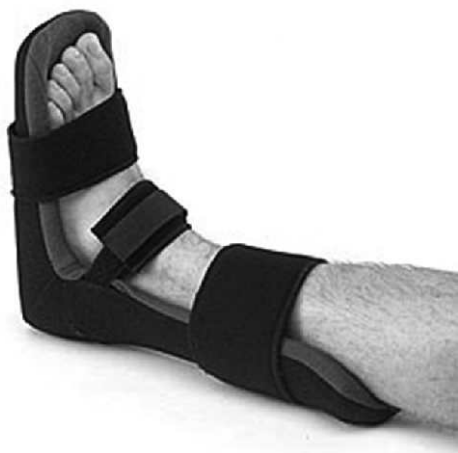Slika 10. Vježba rastezanja na stepenicama.
Figure 10. Stretching exercise on the steps.

Vježbe rastezanja su vrlo učinkovite u liječenju plantarnog fascitisa, posebno kod pacijenata koji uz plantarni fascitis imaju i pojačanu napetost Ahilove tetive (Slike 6.-11.). Pacijente treba naučiti pravilnom izvođenju vježbi istezanja plantarne fascije, Ahilove tetive, stražnje skupine mišića potkoljenice te mišića stopala, uz



Slika 11. Vježba nabiranja ručnika.
Figure 11. Towel curls exercise.

napomenu da je učinkovitost vježbi veća ako se ponavljaju nekoliko puta dnevno. Imobilizacija tijekom noći (engl. night splint) također je vrlo učinkovita u ublažavanju simptoma. Gležanj se imobilizira u dorzalnoj fleksiji od 5° te uz blagu dorzifleksiju prstiju (Slika 12.). Budući da je stopalo u stalnom neutralnom položaju, ne dolazi do skraćivanja plantarne fascije tijekom noći a samim time izostaje i intenzivna bol koja se javlja ujutro kod prvih koraka. Kao kombinirano liječenje plantarnog fascitisa primjenjuju se ultrazvuk, visokonaponska galvanska stimulacija i duboka poprečna masaža trenjem. Također je dokazan i pozitivan učinak naizmjenične primjene ultrazvuka i leda te primjene izmjeničnih kupki hladnom i toplom vodom.



Slika 12. Ortoza koja se koristi tijekom noći.
Figure 12. Night splint.

Iako se već dugo upotrebljava u neoperativnom liječenju bubrežnih kamenaca, izvantjelesna terapija udarnim valom (engl. Extracorporeal Shock Wave Therapy-ESWL) relativno je nova metoda u liječenju kroničnih stanja lokomotornog sustava. Putem ultrazvuka se stvara polje visokog tlaka na ozlijeđenom mjestu, te se na taj način potiče resorpcija kalcifikata, a ubrzava se i proces cijeljenja. Radi se o neinvazivnom zahvatu s kratkim periodom oporavka, ali su stavovi o njegovoj uspješnosti kao i o učinku na druge organe i organske sustave još uvijek podijeljeni.

Svaki od gore navedenih oblika neoperativnog liječenja plantarnog fascitisa trebao bi se kombinirati s ortotskom terapijom. Jedna od prvih mjera u liječenju trebala bi biti postavljanje silikonskog uložka pod petu, a

najkorisnija je primjena ortopedskih uložaka koji bi trebali biti izrađeni prema elektronskom modelu, tj. na temelju pedobarografske analize i potom CAM/CAD obrade. Primjenom ortotske terapije smanjuje se napetost plantarne fascije koja je uzrokovana pretjeranom pronacijom stopala tako što se podupire medijalni uzdužni stopalni svod. Postiže se bolji položaj kalkaneusa, a dobiva se i potpora glavice prve metatarzalne kosti i pete. Pri udubljenom stopalu ortopedskim uloškom se podupire svod stopala i rasterećuje napetost plantarne fascije.

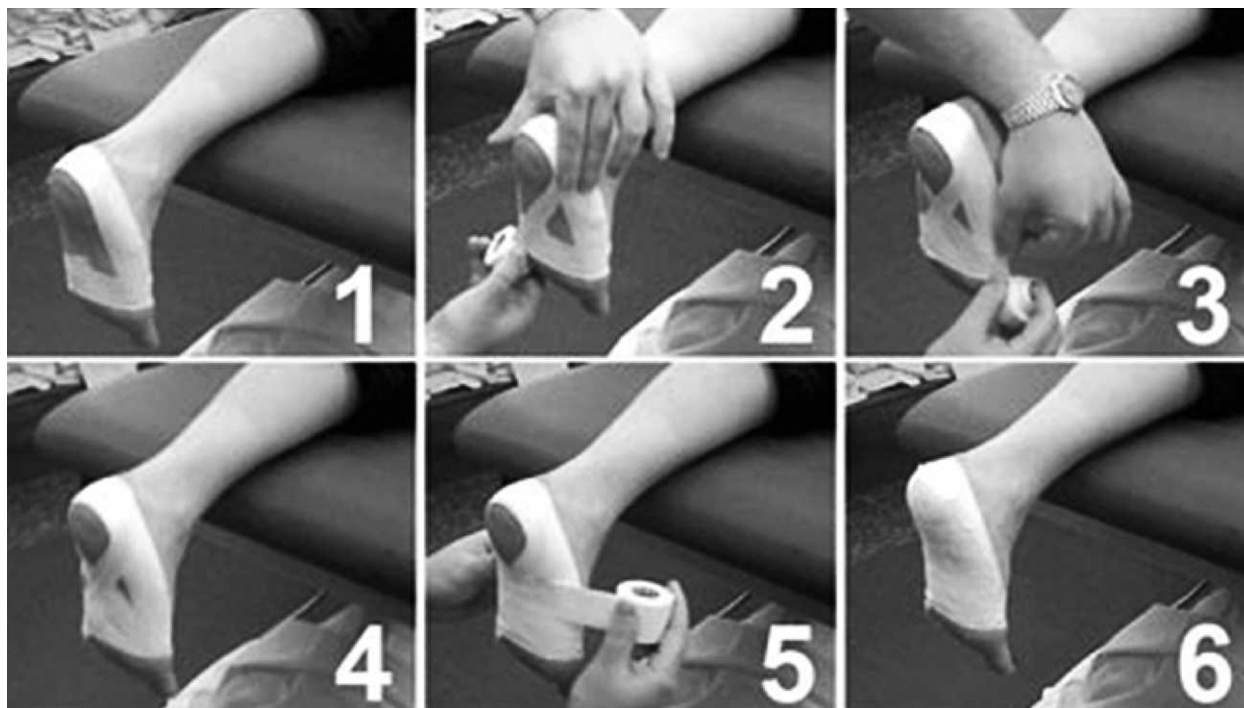
Kirurško liječenje

Kirurško liječenje plantarnog fascitisa poduzima se kod bolesnika kod kojih simptomi bolesti traju duže od 6 do 12 mjeseci, unatoč korektno provedenom konzervativnom liječenju. Toj skupini najčešće pripadaju sportaši koji za vrijeme treninga i natjecanja podnose ekstremna opterećenja. Ranije je većina kirurških zahvata bila usmjerena na uklanjanje koštanog petnog izdanka (calcar calcanei), međutim rezultati nisu bili zadovoljavajući, jer koštani izdank nije uzrok nego posljedica plantarnog fascitisa. Otvorena plantarna fasciotomija i fasciectomia bez uklanjanja koštanog izdanka pokazala se kao efikasna metoda liječenja. Fasciotomijom tj. opuštanjem plantarne fascije postiže se značajno smanjenje bolnosti u području fascije, najvjerojatnije zato jer fascija nakon opuštanja zauzima položaj u kojem je njena napetost puno manja. Pri samoj fasciotomiji na temelju eventualnih prethodnih nalaza UZ i MRI kao i na temelju lokalnog nalaza promijenjenog dijela fascije vrši se i odstranjenje (ekscizija) promijenjenog (degeneriranog) dijela fascije, tj. izvrši se parcijalna fasciectomia. Nakon kirurškog zahvata potrebno je omogućiti prirodni proces cijeljenja fascije. Bolesnik je postoperativno imobiliziran u trajanju 2 do 3 tjedna, bez opterećenja na operirano stopalo. Tada se započinje s vježbama rastezanja, a započinjanje sportske aktivnosti može se očekivati 6 do 8 tjedana nakon operacije. Potpuni povratak sportskoj aktivnosti je individualan, a očekuje se najkasnije za 4 do 5 mjeseci.

Plantarna fasciotomija može se uspješno učiniti i endoskopski. U odnosu na otvorenu fasciotomiju, endoskopski zahvat je manje traumatizirajući, a postoperativni oporavak je mnogo kraći. Aktivni pokreti u gležnju i prstima dopušteni su odmah po oporavku od anestezije, a hod uz štake i opterećenje moguć je već nakon 48 sati. Također, funkcionalni rezultati pri endoskopskom pristupu su mnogo bolji nego kod otvorenog pristupa.

Liječenje plantarnog fascitisa u sportaša

Sportaši su posebna skupina i njihovom liječenju treba pristupati drugačije nego liječenju prosječne populacije. Cilj sportaša je što raniji povratak sportskoj aktivnosti uz što manji gubitak treninga i natjecanja. Upravo zbog toga, sportski liječnik je pod posebnim pritiskom, te se u većini slučajeva odlučuje za agresivniju terapiju nego kod tjelesno manje aktivnih bolesnika. Većina autora naglašava važnost prevencije nastanka plantarnog fascitisa, u što je uključeno zagrijavanje i vježbe rastezanja prije sportske aktivnosti te pravilan odabir obuće.

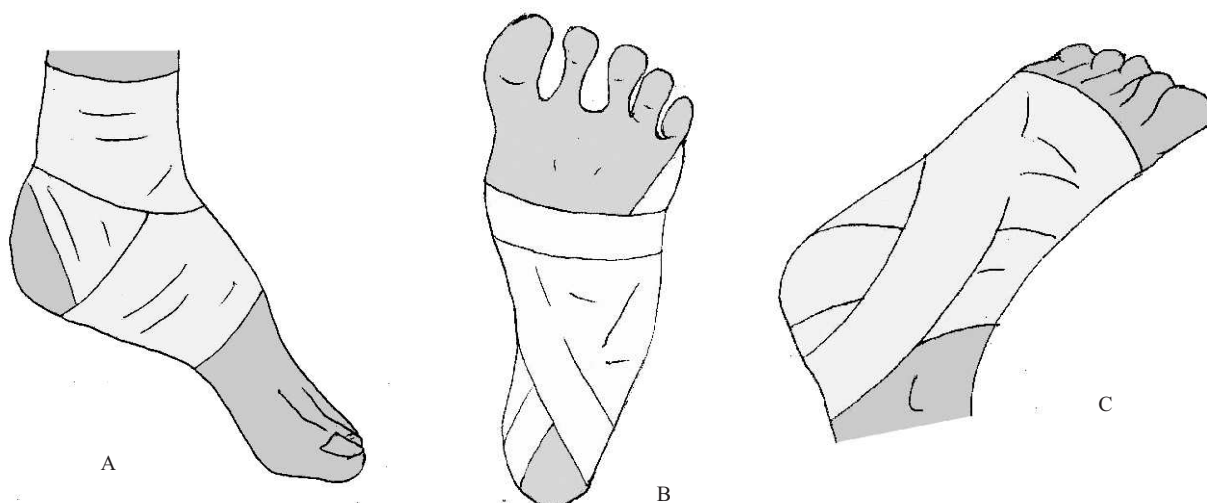


Slika 13. Slijed postupaka (pojedini koraci) kod bandaže («tapinga») stopala.
Figure 13. Steps for foot taping.

Prema preporukama The American Academy of Podiatric Sports Medicine (AAPSM) liječenje sportaša s plantarnim fasciitisom sastoji se od:

1. Provođenja alternativnih aktivnosti-savjetuje se za vrijeme izostanka s treninga provoditi fizičku aktivnost koja ne uključuje opterećenje plantarne fascije, npr. plivanje, vježbe jačanja ruku i mišića trupa (podizanje tereta) kao i rad na steperu uz niski otpor.
2. Promjena i prilagodba obuće-na web stranici www.aapasm.org mogu se pronaći preporuke za odabir obuće za svaki od pojedinih sportova. Osnovne značajke su da obuća mora biti udobna, odgovarajuće veličine te da mora imati fleksibilne potplate. Neki autori daju i korisne savjete, tako se zbog moguće razlike u veličini stopala nakon njihovog mjerenja preporuča uzeti veličinu koja odgovara dužem stopalu. Također, pošto stopala maksimum svoje veličine dostižu kasnije tijekom dana, preporuča se obuću kupovati u popodnevним satima.
3. Samostalno provođenje vježbi-preporuča se rastezanje plantarne fascije te korištenje noćne ortoze. Zbog poboljšanja protoka krvi te sprečavanja nastanka adhezija u ozlijeđenom području preporuča se masaža stopala kotrljanjem teniske loptice ili boce.
4. Ortoze za stopalo-u mnogim studijama dokazana je njihova učinkovitost u liječenju, a kod sportaša s njihovom primjenom treba započeti prije nego kod prosječne populacije. Najčešće se radi o ulošcima koji se postavljaju u obuću, a izrađuju se individualno za svakog sportaša. Mnogi liječnici kao početak ortotske terapije, ili samo kao njen dodatak primjenjuju «taping» stopalnog svoda. Primjena «tapinga» vrlo je popularna kod sportaša, jer se tom procedurom može intervenirati vrlo brzo, često na samom sportskom borilištu. Postupak prilikom «tapinga» te neke primjere prikazuju Slike 13. i 14.
5. Fizikalna terapija-sportaši rado pristaju na provođenje procedura fizikalne medicine, jer žele dodatno uložiti svoje slobodno vrijeme u ubrzanje oporavka i povratka na sportski teren. Također, kod sportaša je naglašena sklonost timskom radu, a to pronalaze u trokutu sportaš-liječnik-fizioterapeut.
6. Protuupalni lijekovi-njihova primjena trebala bi doći nakon provedenih drugih oblika liječenja. Sportaši su često u iskušenju da se zbog brzog povratka natjecanju odluče za primjenu kortikosteroida, ali postoji i naglašeni povećani rizik od neželjenih posljedica. Opisani su slučajevi sportaša kod kojih je došlo do spontane rupture plantarne fascije nakon samo jedne injekcije kortikosteroida.

Prema AAPSM, može se reći da je osnova konzervativnog liječenja palntarnog fascitisa u primjeni odgovarajućih i dobro dizajniranih ortotskih pomagala za stopalo koja se izrađuju individualno za svakog sportaša. Tek kod neuspjeha ispravno provedene konzervativne terapije, može se pokušati s kirurškim liječenjem. Prema rezultatima istraživanja koje su Filippou i sur. u razdoblju od 1997. do 2002. godine proveli na skupini od 32 sportaša s plantarnim fasciitisom, njih 6 (19%) moralo je biti podvrgnuto operacijskom zahvatu.



Slika 14A-C. Primjeri ispravnog «tapinga» stopala.
Figure 14A-C. Examples of proper foot tapings.

ZAKLJUČAK

Potrebno je istaknuti da je plantarni fascitis česti sindrom prenaprezanja u sportaša čija dijagnoza uz klinički pregled i današnje slikovne mogućnosti može i treba biti postavljena na vrijeme. Konzervativno liječenje najčešće je zadovoljavajuće, a samo u teškim i dugotrajnim tegobama treba pristupiti kirurškom

liječenju. Preventivno djelovanje u smislu korekcije biomehaničkih poremećaja stopala uz pomoć individualno kompjuterski izrađenih ortopedskih uložaka i provođenje vježbi rastezanja svakako je najsvrsishodniji oblik liječenja plantarnog fascitisa.

Literatura

1. Blanco CE, Leon HO, Guthrie TB. Endoscopic treatment of calcaneal spur syndrome: A comprehensive technique. *Arthroscopy* 2001;17: 517-22.
2. Bolgla LA, Malone TR. Plantar Fasciitis and the Windlass Mechanism: A Biomechanical Link to Clinical Practice. *J Athl Train* 2004;39:77-82.
3. Buchbinder R. Clinical practice. Plantar fasciitis. *N Engl J Med* 2004;350:2159-66.
4. Buchbinder R, Forbes A, Ptasznik R. Shock-wave therapy for plantar fasciitis. *J Bone Joint Surg Am* 2005;87:680-681; author reply 682-4.
5. Cole C, Seto C, Gazewood J. Plantar fasciitis: evidence-based review of diagnosis and therapy. *Am Fam Physician* 2005;72:2237-42.
6. Cosca DD, Navazio F. Common problems in endurance athletes. *Am Fam Physician* 2007;76:237-44.
7. Cullen NP, Singh D. Plantar fasciitis: a review. *Br J Hosp Med (Lond)* 2006;67:72-6.
8. Digiovanni BF, Nawoczinski DA, Malay DP. i sur. Plantar fascia-specific stretching exercise improves outcomes in patients with chronic plantar fasciitis. A prospective clinical trial with two-year follow-up. *J Bone Joint Surg Am* 2006;88:1775-81.
9. Dubravčić-Šimunjak S, Pećina HI, Janković S. i sur. Sindromi prenaprezanja sustava za kretanje. *Hrvat Sport Med Vjesn* 1999;14:82-9.
10. Filippou DK, Kalliakmanis A, Triga A. i sur. Sport related plantar fasciitis. Current diagnostic and therapeutic advances. *Folia Med (Plovdiv)* 2004;46:56-60.
11. Frey C, Zamora J. The effects of obesity on orthopaedic foot and ankle pathology. *Foot Ankle Int* 2007;28:996-9.
12. Fuller EA. The windlass mechanism of the foot. A mechanical model to explain pathology. *J Am Podiatr Med Assoc* 2000;90:35-46.
13. Jarde O, Diebold P, Havet E. i sur. Degenerative lesions of the plantar fascia: surgical treatment by fasciectomy and excision of the heel spur. A report on 38 cases. *Acta Orthop Belg* 2003;69:267-74.
14. Karabay N, Toros T, Hurel C. Ultrasonographic evaluation in plantar fasciitis. *J Foot Ankle Surg* 2007;46:442-6.
15. Lemont H, Ammirati KM, Usen N. Plantar fasciitis: a degenerative process (fasciosis) without inflammation. *J Am Podiatr Med Assoc* 2003;93:234-7.
16. Mađarević M, Mirković M, Cicvara Pećina T. i sur. Ortopedski ulošci u prevenciji i liječenju sindroma prenaprezanja na stopalu i gležnju. *Hrvat Sport Med Vjesn* 2007;22:3-9.
17. Marafko C. Endoscopic partial plantar fasciotomy as a treatment alternative in plantar fasciitis. *Acta Chir Orthop Traumatol Cech* 2007;74:406-9.
18. Middleton JA, Kolodin EL. Plantar Fasciitis-Heel Pain in Athletes. *J Athl Train* 1992;27:70-5.
19. Pećina M. Sindromi prenaprezanja sustava za kretanje. Zagreb: Naklada Globus, 1992.
20. Pećina M, Bojanić I. Overuse Injuries of the Musculoskeletal System. Boca Raton FL: CRC Press, 2003.
21. Ribarić G, Pećina M, Bojanić I. Plantarni fasciitis. *Acta Orthop Jugosl* 1989;20:18-23.
22. Riddle DL, Pulisic M, Pidcoe P. i sur. Risk factors for plantar fasciitis: a matched case-control study. *J Bone Joint Surg Am* 2003;85-A:872-7.
23. Roos E, Engstrom M, Soderberg B. Foot orthoses for the treatment of plantar fasciitis. *Foot Ankle Int* 2006;27:606-11.
24. Roxas M. Plantar fasciitis: diagnosis and therapeutic considerations. *Altern Med Rev* 2005;10:83-93.
25. Tsai WC, Wang CL, Hsu TC. i sur. The mechanical properties of the heel pad in unilateral plantar heel pain syndrome. *Foot Ankle Int* 1999;20:663-8.
26. Van Wyngarden TM. The painful foot, Part II: Common rearfoot deformities. *Am Fam Physician* 1997;55:2207-12.
27. Wang CJ, Wang FS, Yang KD. i sur. Long-term results of extracorporeal shockwave treatment for plantar fasciitis. *Am J Sports Med* 2006;34:592-6.
28. Wearing SC, Smeathers JE, Urry SR. i sur. The pathomechanics of plantar fasciitis. *Sports Med* 2006;36:585-611.
29. Zhu F, Johnson JE, Hirose CB. i sur. Chronic plantar fasciitis: acute changes in the heel after extracorporeal high-energy shock wave therapy--observations at MR imaging. *Radiology* 2005;234:206-10.