

Domagoj Delimar i suradnici

# RAZVOJNI POREMEĆAJ KUKA



Klinika za ortopediju  
Kliničkog bolničkog centra Zagreb  
i Medicinskog fakulteta Sveučilišta u Zagrebu

Klinika za ortopediju Kliničkog bolničkog centra Zagreb i Medicinskog fakulteta Sveučilišta u Zagrebu

# RAZVOJNI POREMEĆAJ KUKA

---

Domagoj Delimar i suradnici  
**RAZVOJNI POREMEĆAJ KUKA**  
Zagreb, 2010.

**Izdavač**

Klinički bolnički centar Zagreb  
Klinika za ortopediju  
Šalata 6-7, 10000 Zagreb

**Urednik**

Domagoj Delimar

**Design naslovnice, prijelom i priprema za tisak**

Marko Bergovec

**Ilustracije**

Jasmina Petrović

Razvojni poremećaj kuka – elektroničko izdanje (CD)

CIP zapis dostupan u računalnome katalogu Nacionalne i  
sveučilišne knjižnice u Zagrebu pod brojem 738309

ISBN 978-953-6855-12-4

Niti jedan dio ove knjige ne smije se umnožavati, fotokopirati,  
niti na bilo koji način reproducirati bez dopuštenja autora i izdavača.

Klinika za ortopediju  
Kliničkog bolničkog centra Zagreb  
i Medicinskog fakulteta Sveučilišta u Zagrebu

# RAZVOJNI POREMEĆAJ KUKA

Urednik  
Domagoj Delimar

Zagreb, 2010.

Razvojni poremećaj kuka je od davnina liječnicima predstavljao izazov. Iako je prirodno iščašenje kuka prvi puta opisano prije više od 2000 godina, tek je 19. stoljeće donijelo značajnije novosti u terapiji. U prošlom, 20. stoljeću, dijagnostika i liječenje razvojnog poremećaja kuka doživjeli su pravi procvat, prvenstveno zbog otkrića i primjene rendgenskih zraka i ultrazvuka te razumijevanja patoanatomije i patofiziologije.

Danas se gotovo svi ortopedi u svakodnevnom radu susreću s razvojnim poremećajem kuka ili njegovim posljedicama. Dječji ortopedi tijekom probira, temeljem kliničke i ultrazvučne slike, donose odluke o potrebi liječenja, prema indikaciji primjenjuju ortoze, redovito kontroliraju bolesnike, ali i vode brigu o informiranosti roditelja. U slučaju potrebe operacijskog liječenja dječji ortopedi imaju vrlo težak zadatak normalizirati anatomske odnose kao preduvjet normalnom daljnjem rastu i razvoju kuka, izbjegavajući pritom moguće katastrofalne komplikacije. Specijalisti ortopedije koji se bave artroskopskom kirurgijom u novije vrijeme pronalaze rješenja za rješavanje unutarzglobnih problema nastalih kao posljedica razvojnog poremećaja kuka. Ortopedi koji se bave rekonstruktivnom kirurgijom odraslih imaju prilikom ugradnje endoproteza kuka daleko teži zadatak nego je to u slučaju primarnih oštećenja kuka, što zbog poremećenih anatomske odnosa, što zbog mogućih prethodnih operacija na tom kuku. Sve ovo demonstrira ortopediju u svom svojem sjaju.

Ova je knjiga svojevrsna slika, prikaz mogućnosti dijagnostike i terapije u svim životnim fazama ove najčešće ortopedске prirodne bolesti. I sam dizajn naslovne stranice knjige prikazuje sasvim mogući životni put bolesnika, kao i na kraju očekivano zadovoljstvo.

Knjigu započinjemo preslikom rada profesora Špišića, objavljenog 1928. godine u Liječničkom vjesniku, koji samim naslovom ukazuje na važnost rane dijagnostike i terapije razvojnog poremećaja kuka.

U ime Klinike za ortopediju KBC Zagreb ponosan sam na naše višegodinje iskustvo u liječenju bolesnika s razvojnim poremećajem kuka, koje nam dozvoljava da prikažemo cijeli životni „film“ naših bolesnika: od rođenja do starosti.

*Domagoj Delimar*

U Zagrebu,  
svibnja 2010. godine

prof. dr. sc. **Darko Antičević**, dr. med.

specijalist ortopedije, subspecijalist dječje ortopedije, voditelj odjela u Klinici za ortopediju KBC Zagreb, izvanredni profesor pri Katedri za ortopediju Medicinskog fakulteta Sveučilišta u Zagrebu, viši znanstveni suradnik

dr. sc. **Marko Bergovec**, dr. med.

specijalist ortopedije u Klinici za ortopediju KBC Zagreb, viši asistent - znanstveni novak pri Katedri za ortopediju Medicinskog fakulteta Sveučilišta u Zagrebu, znanstveni suradnik

dr. sc. **Goran Bičanić**, dr. med.

specijalist ortopedije u Klinici za ortopediju KBC Zagreb, znanstveni suradnik

prim. dr. sc. **Ivan Bojanić**, dr. med.

specijalist ortopedije, subspecijalist traumatologije, voditelj odjela u Klinici za ortopediju KBC Zagreb, znanstveni suradnik, primarijus

doc. dr. sc. **Domagoj Delimar**, dr. med.

specijalist ortopedije, predstojnik Klinike za ortopediju KBC Zagreb, docent pri Katedri za ortopediju Medicinskog fakulteta Sveučilišta u Zagrebu, znanstveni savjetnik

doc. dr. sc. **Tomislav Đapić**, dr. med.

specijalist ortopedije, subspecijalist dječje ortopedije, voditelj odjela u Klinici za ortopediju KBC Zagreb, docent pri Katedri za ortopediju Medicinskog fakulteta Sveučilišta u Zagrebu, znanstveni suradnik, primarijus

dr. sc. **Tomislav Smoljanović**, dr. med.

specijalist ortopedije u Klinici za ortopediju KBC Zagreb, viši asistent - znanstveni novak pri Katedri za ortopediju Medicinskog fakulteta Sveučilišta u Zagrebu, znanstveni suradnik

**Igor Šmigovec**, dr. med.

specijalist ortopedije u Klinici za ortopediju KBC Zagreb

prof. dr. **Božidar Špišić**, dr. med.

utemeljitelj ortopedije i rehabilitacije u Hrvatskoj, osnivač Klinike i Katedre za ortopediju Medicinskog fakulteta Sveučilišta u Zagrebu

Predgovor

Autori

Sadržaj

1	Zašto moramo kod tako zvane kongenitalne luksacije kuka što ranije postaviti dijagnozu? (B. Špišić) .....	1
2	O razvojnom poremećaju kuka općenito (T. Đapić, M. Bergovec) .....	15
3	Konzervativno liječenje razvojnog poremećaja kuka (D. Antičević, M. Bergovec) .....	31
4	Prevenција, legislativa i kontroverzе razvojnog poremećaja kuka (I. Šmígovec) .....	39
5	Operacijsko liječenje razvojnog poremećaja kuka u dječjoj i adolescentnoj dobi (T. Đapić, D. Antičević) .....	43
6	Artroskopija kuka u bolesnika s razvojnim poremećaja kuka (T. Smoljanović, I. Bojanić) .....	53
7	Liječenje sekundarne koksartroze nakon razvojnog poremećaja kuka (D. Delimar, G. Bićanić) .....	63
8	Novi operacijski pristup za ugradnju totalne endoproteze kuka u bolesnika s visokom displazijom (G. Bićanić, D. Delimar) .....	71
	Kazalo .....	79

# ZAŠTO MORAMO KOD TAKO ZVANE KONGENITALNE LUKSACIJE KUKA ŠTO RANIJE POSTAVITI DIJAGNOZU?

---

*Božidar Špišić*

Ovo je preslika rada objavljenog u Liječničkom vjesniku 1928. godine.

Preslika rada dozvoljena je ljubaznošću Uredničkog odbora Liječničkog vjesnika.





# LIJEČNIČKI VJESNIK

VLASNIK I IZDAVATELJ  
ZBOR LIJEČNIKA HRVATSKE, SLAVONIJE I MEDJUMURJA.  
OFICIJELNI ORGAN JUGOSLAVENSKOG OTO-NEURO-  
OFTALMOLOŠKOG DRUŠTVA I SLOBODNE ORGANIZA-  
CIJE LIJEČNIKA U DALMACIJI.

GODIŠTE 50.

\*

ZNANSTVENI DIO  
I. POLUGODIŠTE

\*

UREDNIK:  
Dr. VLADIMIR JELOVŠEK



Z A G R E B  
TISAK DIONIČKE ŠTAMPARIJE D. D. KARLOVAC  
1 9 2 8.

## Zašto moramo kod tako zvane kongenitalne luksacije kuka što ranije postaviti diagnozu?

Prof. dr. Božidar Špišić, Zagreb.\*

Zašto nijeste prije došli? To je prvo pitanje, koje stavljamo gotovo uvijek onima, koji nam dovode pacijente sa tako zvanom kongenitalnom luksacijom kuka. A to nam pitanje nameće teško stanje u kojem se redovito ti bolesnici nalaze.

Odgovor je na to uvijek jedna te ista pripovijest, koja glasi: Htjeli smo doći već prije, ali nam je liječnik govorio, da to nije ništa osobita, da je to slabost mišićja ili kosti, koja će s godinama sama po sebi nestati.

Nama je bilo napadno, nastavlja obično majka, što dijete i ako je prošlo godinu dana, nije još prohodalo.

Počelo je istom da hoda u 16. ili 17. mjesecu. A i tada je hod djeteta bio vrlo nesiguran. Pala nam je dalje u oči neka nejednakost nogu, neko lako šepesanje i geganje.

To su simptomi, koje majčino brižljivo oko najprije zamijeti i koje ona zabrinuta priopćuje svome liječniku.

A taj liječnik i dalje nastavlja bezbrižno da tješi majku, kako to nije ništa, kako su to samo „mekane kosti“ ili „meki zglobovi“, koji će s vremenom ojačati, a hod će se onda djetetu sam od sebe popraviti.

Time zavadja liječnik i sebe i roditelje, počem je izgubljeno vrijeme, kada bi se moglo s malim pothvatima djetetu potpunoma pomoći.

Medjutim bolest napreduje dalje. Hod je nesigurniji, šepesanje jače i ostali tvrdokorni simptomi kongenitalne luksacije kuka jasno pokazuju, da se ne radi o „mekanim kostima“ ili „mekim zglobovima“, nego o jednoj bolesti, koja roditelje sili, da i ne pitajući više svog liječnika idu dalje da traže pomoći i lijeka.

I tako je to kod svakog bolesnika, koji u poodmakloj dobi dolazi k nama s prirodjenim iščašenjem kuka.

A znajte, stanje je ovakovog bolesnika u poodmakloj dobi, naročito ako je luksacija obostrana, zaista vrlo teško.

Ako se sjetimo, da brzo umaranje čini hod gotovo nemogućim, da bolovi, koji se od vremena do vremena javljaju, sile bolesnika da ostane u krevetu, da velika lordoza ne samo povećava šepanje i geganje, nego bolesnika i iznakazuje, da teška adukcijona kontraktura dozvoljava bolesniku samo malo, i to sa bolovima skopčanog gibanja, dobit ćemo sliku jednog bogalja u pravome smislu riječi.

Da do tih teških simptoma dolazi potpuno je razumljivo, ako pomislimo, da se deformirani femur, koji nema koštanog uporišta, sklize po deformiranoj zdjelici i ostavlja nerazvitu čašicu prama gore i straga, dok ne izgubi s njome gotovo svaku funkcionalnu vezu.

Naravno, da se ovakav femur upire samo o rastegnute mekane dijelove zglobnog aparata, da je opterećenje ovakovog femura vrlo ograničeno, a to znači, da bolesnik mora svoj hod reducirati na minimum.

Zglobna čahura, koja je do skrajnosti rastegnuta, šta više, u predjelu glavice često i rastrgnuta, ne može da spriječi neprestano ribanje glavice o periost zdjelice, što izazivlje uz krepitaciju i bolove, koji tu redukciju hoda samo još potenciraju.

Silna lordoza sa šepesanjem i geganjem bolesnika upravo iznakazuje, dok mu adukcijona kontraktura noge sve više skuplja i ne dozvoljava da donje ekstremitete raširi.

\* Predavanje održano na mjes. skupštini Zbora liječnika 30. XII. 1927.

Da ovakovo stanje bolesnika samog uvelike deprimira, samo je po sebi razumljivo.

Pa kad ga mi u ovakovom deprimiranom duševnom i iznakaženom tjelesnom stanju prvi puta ugledamo, pa kad počne onda još da nam pripovijeda onu poznatu pripovijest o „mekanim kostima“ i „mekim zglobovima“ — razumjet ćete, da nam se dađe na žao, što liječnik i ako je mogao, nije ovome stanju u pravo vrijeme predusreo, i što nije razvitak ove bolesti prepriječio.

To je evo razlog zašto danas pred ovim zborom govorim, pogotovo kad znamo, da je naš najuzvišeniji zadatak bolesti prepriječiti.

Ovome ćemo zadatku istom onda moći udovoljiti, ako se upoznamo sa biti te ortopedske bolesti, pa neka mi bude za to dozvoljeno, da o tako zvanoj kongenitalnoj luksaciji kuka nekoliko riječi progovorim i da tu bolest u svjetlu ortopedske nauke u kratkim potezima prikažem.

Mi ju danas nazivamo (po Lorenzu: Die sogenante angeborene Luxation. Deutsche Orthopädie Bd. 3, g. 1920.) tako zvanom prirodjenom luksacijom, jer ovakov zglob kuka kod male djece i nije luksiran, nego samo za luksaciju disponiran. Potpuna se luksacija manifestira istom kasnije, kad dijete svoj nedovoljno razvijeni zglob stajanjem i hodanjem optereti. Taj zglob dakle u svome početku nije iščašen, ali se na njemu klinički i rentgenološki raspoznaje stanovita kongenitalna dispozicija za luksaciju. Već sama ta činjenica govori jasno od kolike je važnosti raspoznaja te bolesti u najranijoj dobi, da se spriječi ono, što bez pomoći neminovno mora da nastupi, i da se sa malim pothvatima spriječe velike posljedice, bez velikih napora za liječnika, bez poteškoća za malog bolesnika, bez krvi, bez noža i dlijeta, bez opasnosti.

Kongenitalna luksacija kuka, nije, kako se prije misliło, jedno gotovo, već odvijeno patološko stanje, već je to jedan za luksaciju disponiran, dakle nedovoljno razvijeni zglobni aparat, koji ima istom da prodje stanovite faze, koje postepenim opterećenjem insuficijentnog zgloba nastaju i patološku sliku mijenjaju. Pod konac tih faza dobivamo poznatu sliku iščašenja, koju smo dosad nazivali kongenitalnom luksacijom kuka. Ova posljednja faza patoloških promjena bila je ranijim autorima pred očima, kad su patološko-anatomski i terapeutski opisivali tu bolest.

Danas je ortopedska znanost, s Calotom i Lorenzom na čelu, revidirala prijašnje nazore o etiologiji kongenitalne luksacije kuka, te je na temelju novijih istraživanja i patološko-anatomskih i kliničkih pretraga teoriju etiologije promijenila. Kongenitalna luksacija kuka, ako citiram Lorenza (Die sogenante angeborene i t. d. strana IX.), akvirirana je statička deformiteta, koja, kao najraniji tribut čovječjeg uspravnog držanja, nastaje u zglobovima kuka opterećenjem težine tijela. Samo dispozicija za luksaciju je kongenitalna, a ta se dispozicija očituje u poremećenom rastu koli femura toli i čašice.

Ja hoću odmah da spomenem, da mi imademo u Lorenzovoj metodi s obzirom na terapiju, koju smo dosad sprovodjali, naročito ako se ona pravovremeno sprovede jedno takovo sredstvo, kakovo se ono u terapiji čitave medicine ne može tako brzo naći.

Rezultati, koje mi postizavamo slične jednoj restituciji ad integrum, koja je trajna.

Ima doduše slučajeva, gdje poslije dugogodišnje normalne funkcije reponiranog zgloba, dolazi do zglobnih promjena, koje slične osteo-artridama deformnog karaktera, ali i ove patološke promjene prognostički su povoljne jednako juvenilnim artridama Calvé-Perthes-Legg.

S obzirom na terapiju koju smo dosada sprovodjali, bez obzira na nove profilaktične tekovine, o kojima ću poslije govoriti, potrebno je da liječnici postavе što ranije dijagnozu.

Već je Hippokrates poznao tu bolest (περι αρθρων ευβολης — de articulis reponendis) i simptome, koji su se odrazivali u promijenjenom obliku glutealnog područja, u lumbalnoj lordozi i patološkom hodu. Proni incidunt brutorum modo, qui a nativitate luxata habent femora (cit. po Lorenzu). I Hippokrat je već upozorio, da se ta mana daje popraviti, ako se što ranije počne da liječi. I ako već Hippokrat govori o dobroj prognozi kod rane terapije, ostalo je to nezapaženo sve do u naše doba. Istom je Lorenz godine 1895. inaugurirao svoju klasičnu metodu nekrvave repozicije.

Bilo je doduše liječnika, koji su se i prije Lorenza patološko-anatomski i klinički bavili s tom bolešću, ali su u terapiji ostali potpuno negativni. Tako je Andry stvoritelj ortopedske znanosti u Francuskoj (L'orthopedie ou l'art de prevenir et corriger dans les enfants, les difformités du corps etc. — Quand les enfants ont la taille difforme par quelque coup, cette difformité vient ordinairement de luxation ou de fracture et très difficile à corriger (cit. po Lorenzu).

Dupuytren god. 1826. predaje Pariškoj akademiji svoju radnju „Mémor sur un déplacement original ou congenital de la tête des femur — i veli gledom na terapiju: les déplacements ne comportent ni moyen curatif, ni mène de palliatif bien efficace.

I tako ide redom sve do godine 1895. t. j. do Lorenzove klasične metode repozicije i retencije u abdukcijonim položajima.

König je šta više godine 1897., dakle u vrijeme kad je Lorenz mogao da pokaže na svoje izvanredne uspjehe s trajnim funkcionalnim rezultatom, bio nevjerovani Toma i poslao Lorenzu poradi njegovih izvoda natrag u školsku klupu.

König nije dao ni raspravljati o toj temi na kiruškoj skupštini. I taj votum Königa bio je prvi povod, da se je ortopedija počela od kirurgije otcjepljivati i da se je s vremenom postavila na vlastite noge.

Verduc, Dupuytren, Bouvier, Volkmann, König pa i sam Mikulicz proricali su ex cathedra terapiji nekrvave repozicije i sadrene retencije kod kongenitalne luksacije kuka neminovnu propast.

Ta su proricanja kirurških velikana demantirana velikim trajnim uspjesima Lorenzovim i njegovih sljedbenika.

Danas poznajemo na hiljade ovakovih slučajeva, kod kojih je postignuta restitucija ad integrum.

Naravno, da je ortopedska znanost postavila granicu s obzirom na dobu ovakih bolesnika.

Što je individuum mlađji ortopedski je zahvat jednostavniji, uspjeh sigurniji, a opasnost gotovo nikakova. Pogotovo kod sasma male djece, kod dojenčadi, gdje je tkivo još u punom plasticitetu, ne samo da je uspjeh sigurniji, nego i sam terapeutski zahvat teče lagano svojim normalnim, fiziološkim putem, koji ne čini gotovo nikakovih poteškoća ni liječniku ni bolesniku.

I baš zato je od eminentne važnosti dijagnoza te bolesti već u najranijoj dobi.

O ranoj dijagnozi ovisi budućnost ovakovog bolesnika, ovisi, da li će on postati bogalj ili će postati potpuno zdrav, a da nikad ne će ni znati, da je imao tako tešku kongenitalnu manu.

Zadaća je dakle svih liječnika, da u najranijoj dobi djeteta budno paze na sve one znakove, po kojima će, ako ne baš sigurno diagnosticirati, a ono zacijelo posumnjati, da se eventualno radi o kongenitalnoj luksaciji kuka i pravovremeno privedi bolesnika specijalnom pregledu i liječenju.

I vjerujte, mati ima dobro oko. Treba samo prisluhnuti što ona veli, pripaziti na opažanja, koja znadu da budu iz ljubavi prama djetetu, a i iz straha kadikad i pretjerana, ali koja nas ipak uz malo dobre volje i kritič-

nog suda dovode na pravi put. Ne valja a priori odbiti svaku primjetbu roditelja, mahnuti rukom i reći: nije to ništa, bit će bolje, mekane kosti, dijete je još slabo i t. d. Time možemo promašiti kako rekoh ono vrijeme, u kojemu je plastična i regenerativna sposobnost tkiva najaktivnija. Ta je regenerativna aktivnost dječjeg tkiva poslije pete godine nedovoljna i mi kod ovakvih bolesnika poslije pete godine postizavamo vrlo teško potpuno ozdravljenje.

Mi nailazimo onda u terapiji na velike zapreke i treba da utrošimo mnogo vremena i truda, da barem kako-tako dodjemo do cilja.

Kada znamo, da tako zvana kongenitalna luksacija kuka u svome početku u opće nije luksacija, već da se tu radi o jednoj kongenitalnoj smetnji u rastu i u obliku toga zgloba, onda moramo pogotovo nastojati, da do jedne luksacije u vrijeme opterećenja tog insuficijentnog zgloba ne dodje.

Do potpune luksacije dolazi istom kod uspravnog položaja. Uslijed vlastite težine tijela. Glavica femura biva polako istisnuta, najprije u formi subluksacije, a onda potpune luksacije. Proces sličan onome kod plosnate noge, gdje talus uslijed težine tijela u subluksacionoj formi izlazi iz sklopa nožnih kostiju i poremećuje nožni luk.

U luksabilnom zglobu nastaje poremećenje ravnoteže između mišićnih i statičkih sila. Statička sila dobiva s vremenom na prevagi i deformira u rečenom smislu koštani zglobni aparat. Mi dakle moramo nastojati, kako bi bolest odstranili prije nego li statička sila počne djelovati. Mišićna sila ne mora u svakom slučaju da podlegne sili statičkoj t. j. ta prirodjena tendencija i prirodjena insuficijencija zgloba u kuku ne mora da dovede u svakom slučaju do potpune luksacije.

Glavica femura može da stane na putu svog sklizanja negdje na rubu čašice i da si tamo nadje neko novo osarno uporište, pa da tako ostane trajno u početnom stadiju luksacije. Ovakovi bolesnici sa subluksiranom glavicom često i ne pokazuju nikakove simptome kongenitalne luksacije kuka. Ali oni uvijek zadrže stanovitu dispoziciju za luksaciju, koja se tokom vremena može iz bilo kojih razloga razviti. To su tako zvane kasne luksacije kongenitalnog karaktera.

Klinički i rentgenološki simptomi nijesu uvijek u skladu s patološkim promjenama na samome zglobu. Vrlo često ovisi o rezistenciji organizma, o rastu i razvitku epifizarnih područja, kako će reagirati i na najmanji inzulat. Svakako je jedan od glavnih preduvjeta kongenitalnim subluksacijama, a kasnijim luksacijama inkongruencija zglobnih tjelešaca. Razlog toj inkongruenciji leži u najvećoj česti u plitkoći čaške, koja može da bude sad jače sad manje izražena. Zbog te inkongruencije zglobnih tjelešaca, dolazi u tim zglobovima vrlo rado do raznovrsnih upala deformnog karaktera, dolazi do bolesti, koju poznamo pod imenom arthritis deformans juvenilis coxae. Francuski je ortoped Calot bio prvi, koji je upozorio medicinski svijet, da se na podlozi kongenitalno luksabilnog zgloba razvija arthritis deformans. (Slika br. 1 lijevo).

Za sada je još otvoreno pitanje, da li ne leži uzrok i ostalim bolestima kao coxa vara adolescentium i drugim deformnim artritidama u kongenitalnom defektu zglobnih tjelešaca. Za Calota je ovo pitanje riješeno i on nalazi uzrok svim osteohondritidama juvenilnog deformnog karaktera u kongenitalnoj subluksaciji insuficijentnog zgloba. On negira osteohondritidi jedan poseban položaj, te na temelju tačno opredijeljenim rentgenološkim i kliničkim simptomima ustvrđuje, da se kod toga uvijek radi o jednoj kongenitalnoj subluksaciji zgloba u kuku.

Na rentgenovoj slici nije uvijek baš lako učiniti diagnozu. (Slika br. 2 i 3).

Rentgenova je slika dosta komplicirana i ne daje u svakom slučaju izrazitih i pozitivnih simptoma. Unatoč tome možemo da nadjemo dovoljno znakova za kongenitalnu luksabilnost zgloba, naročito ako su nas anamnestički i klinički simptomi na to uputili.

Koji su to simptomi?

1. Djeca kasno i teško nauče hodati.
2. Ona su u hodanju nesigurna i lako se umaraju.
3. Koji puta roditelji sami upozoruju, da dijete čuva jedno udo, da s njime manje giba, da je u abnormalnom položaju (rotacija na van jače izražena), da je i nešto kraće.
4. Luksirani je kuk vrlo osjetljiv — djeca se tuže i na bolove u predjelu koljena.
5. Luksirano udo abnormalno gibivo i to križanje nogu povećano, abdukcija umanjena. Ono u slobodnom položaju ima tendenciju da rotira na van.
6. Glavica se femura palpira lateralno od arterije femoralis.
7. Katkada abnormalni štropoti kod gibanja zgloba, naročito kod starije djece.

8. Asimetrija glutealnog područja. Asimetrija glutealnih, ingvinalnih i aduktornih nabora (vidi slike br. 4 a. i 4 b.) Kožni su nabori na luksiranoj strani proksimalniji nego li na zdravoj strani, a često i mnogobrojniji.

9. Skraćenje noge dolazi još jače do izražaja kod opterećenja. Kod pozetanja je trohanter, koji je jače izbočen, mnogo mobilniji.

Kod položaja djeteta na trbuhu opažamo po Puttiu:

10. Asimetriju kožnih nabora jasnije izraženu nego li kod položaja na leđjima, jer su nabori na stražnjoj strani brojniji i duži. Nabori s luksirane strane proksimalniji i gotovo uvijek mnogobrojniji. (Slika 4. b.)

11. Plutealni je dio na luksiranoj strani nešto splošten.

12. Abdukcija je nešto umanjena. Ako kod položaja na leđjima pokušamo abdukciju obih natkoljenica, vidjet ćemo, da nam to laglje uspjeva kod flektiranih kukova i koljena nego li kod ispruženih zglobova. To je Joachimsthalov simptom, kod kojega možemo još bolje primijetiti asimetriju ingvinalnih nabora kao i različiti smjer, kojeg uzima longitudinalna os femura. Dok se kod zdrave strane ta os produžuje u pravcu zglobne čaške, na bolesnoj strani ide ona više prema gore i natrag. Time dobivamo na unutarnjoj strani natkoljenice neku udubinu i primjećujemo, da na obim stranama nije moguće izvršiti jednaku abdukciju. Kadikad čujemo kod tog manevra neku krepitaciju i vidimo, kako tetive aduktora ispod kože iskaču. Te napete tetive dovode poslije do spomenute teške adukcije kontrakture.

Kod obostranih luksacija znakovi su asimetrije iako neznatniji ipak primjetljivi. Bokovi djeteta više su uglasti, ingvinalni nabori dublji i duži ne goli kod normalnih natkoljenica. Putti osobito upozoruje na tendencu okretanja obih natkoljenica prema van.

Mi vidimo, kako ima sijaset tih simptoma, pa ipak nijesu u svakom slučaju dovoljni, da diagnoza bude sigurna. Zato treba uzeti uvijek u pomoć rentgenovu sliku.

Iste simptome koje nalazimo kod subluskacije, nalazimo i kod potpune luksacije, samo su oni onda jače izraženi.

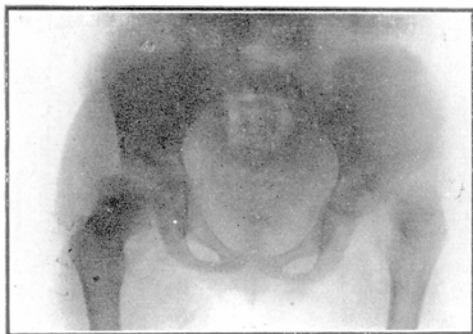
Diferencijalna je diagnoza između luksacije i subluskacije vrlo teška. Najviše ovisi o plitkoći čaške da li su simptomi jače ili manje izraženi.

Od drugih bolesti dolazi diferencijalno dijagnostički u obzir: 1. Coxa vara congenita. 2. Konačni stadij flegmonozne artritide (Putti)

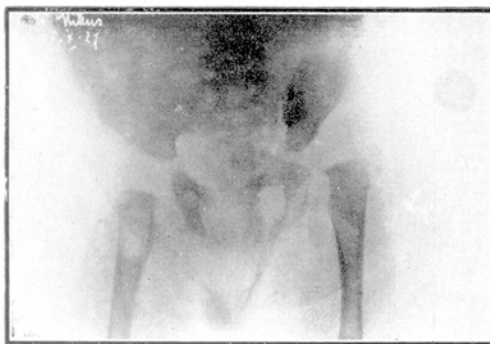Prva je bolest vrlo rijetka a i abdukcija kao i rotacija natkoljenica prema van manje je izražena nego li kod kongenitalne luksacije.

Kod druge bolesti treba da prodje inflamatorno vrijeme, što anamnestički vrlo lako možemo doznati.

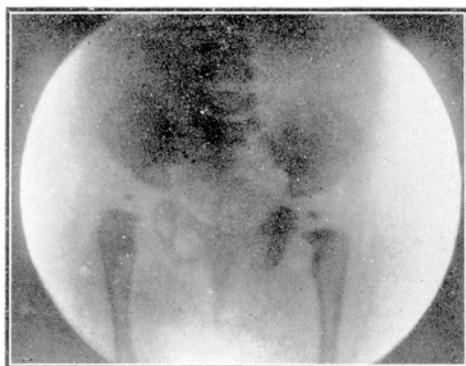
Prof. Dr. B. Špišić: Zašto moramo kod 1. zv.  
kongenitalne luksacije kuka što ranije postaviti diagnozu?



Sl. 1.



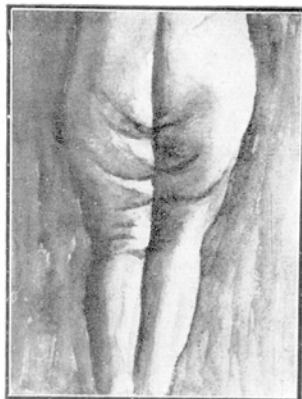Sl. 2.



Sl. 3.



Sl. 4. a.

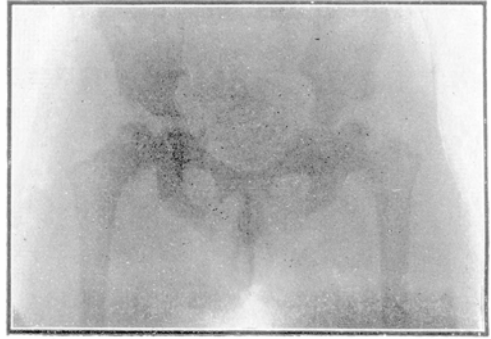

Sl. 4. b.

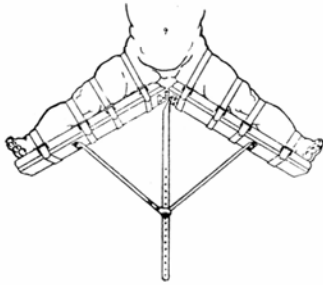




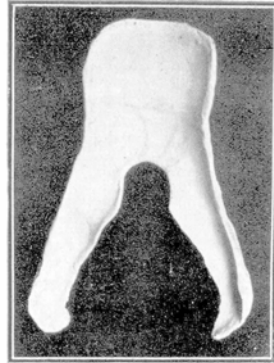
Sl. 5.




Sl. 6.



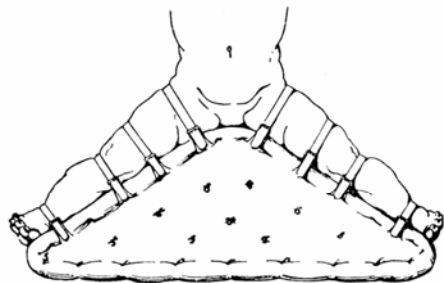
Sl. 7.



Sl. 8.



Sl. 9.



Sl. 10.

Na rentgenovoj slici luksabilnih zglobova opažamo obično (slike br. 1, 2, 3):

1. Dno je čašice plitko.
2. Krović čašice (gornji dio) je kos (strm), nedovoljno izražen, te prema gore gotovo posvemu iščezava.
3. Gornji dio femura (jezgra glavice) udaljen je abnormalno od dna čašice.
4. Spojne linije ipsilonove hrskavice nijesu jasne.
5. Promjene u sublukriranom zglobu primjećuju se najviše u stražnjem gornjem kvadrantu, koji slični trokutu.

To bi bili rentgenološki simptomi, koji govore za kongenitalnu luksabilnost zgloba.

Gotovo kod svakog slučaja nailazimo na nešto veću distanciju između glavice i dna čašice, i opažamo, kako donji dio glavice ne pokriva odgovarajući dio čašice, već je od njega nešto udaljeniji. Čitava se glavica nekako pomaknula pa izgleda, da joj gornji dio viri preko gornjega ruba zgloba, dok sama čašica nije dovoljno okrugla, već više plosnata, ravna ili kako to obično velimo plitka. Ove rentgenološke znakove tačno je opisao Jansen (*Platte Hüftpfanne und ihre Folgen*, 1925.), koji govori o prirodjeno plitkoj čašici. On spominje naročito os ischii, koja je u ovakovim slučajevima nešto jače prema unutar savinuta, pa ju zato i naziva *ischium varum*.

Jansen upozoruje i na asimetriju obih ossis ilei, koja daje primarni uzrok kasnijoj teškoj skoliozi.

Nové-Josseraud (Lyon) napisao je lijepu studiju o ovim bolestima (*malformations et sublaxations de la hanche. Rev. d'orthop. 1925. H 2.*), te istaknuo vezu između sublukсации i luksacije, te potonja istom kasnije nastupa uslijed opterećenja. On napominje, da kod  $\frac{1}{3}$  jednostranih kong. luksacija i ona druga strana, koja je prividno zdrava, pokazuje kod tačnije pretrage stanovitu kongenitalnu deformaciju femurove glavice i stanovitu abnormalnu strminu krovića čašice, sa plitkim dnom.

Mi smo također često imali prilike da ustanovimo rentgenološki kod pacijenta, koji su došli k nama s jednostranom luksacijom kuka, da je i druga strana također kongenitalno luksabilna, te smo gore spomenute rentgenološke simptome primijetili na rentgenogramu, iako u samo minimalnom stepenu. To je razlog, koji nas sili, da kod ovakovih slučajeva obje noge zadržimo kroz neko vrijeme u abdukcijonome položaju i da time ne damo prilike statičkoj sili, da i u ovom dosada prividno zdravom zglobu, izazove luksaciju. To su oni zglobovi, koji inkliniraju deformnim artritidama (Slika br. 1). U dobi od 5 do 15 godine, dolazi kod ovakvih bolesnika do bolova u kuku. U zglobu nastaju upale, koje ispoljuju poznatu sliku koksitide sa spastičkom kontrakturom, ali s tom razlikom, da je pružanje i savijanje zgloba slobodno, dok je kod koksitide, zglob i u tim smjerovima zatvoren. U tim, artritički promijenjenim, zglobovima može da i ne dodje do potpune luksacije, već si deformirana glavica na svom putu prama gore i natrag, nad gornjim rubom ili na strani čaške nadje neko osarno uporište, koje glavicu u tom položaju drži, i ne daje joj da se dalje sklize. U ovom stanju može ovakav bolesnik da dobro hoda, ako nema bolova. Kod hoda se geganje, ako ga uopće ima, jedva zamjećuje.

Razvitak kongenitalno luksabilnih zglobova, ako im se ne posveti nikakova pažnja, obično je ovaj: gornji rub čašice, koji je kongenitalno defektan, ne može s vremenom da odoli statičkoj sili, tako da se glavica femura, čim dijete počne da stoji i hoda, pod pritiskom težine tijela, sklize prama gore. Mi na rentgenogramu možemo razabrati, kako se gornji rub čašice u svojem obliku mijenja i kako se stvara žlijeb po kojemu se glavica

sve više potiskuje prama gore. Time nastaje najprije prednja gornja luksacija, zatim luksacija sa strane, napokon ileakalna, gdje je već glavica femura potisnuta na os ileum. Uslijed pritiska na tu kost glavica se sve više deformira, ona biva sploštena, a njena anteverzija sve to veća. Ligamentum teres biva raskinut, zglobna kapsula rastegnuta, dok glavica femura ne izgubi doskora svaki kontakt sa čašicom.

Ako statička sila u toku tih patoloških promjena, bilo s kojih razloga, prestane djelovati, može se desiti, da se gornji rub čašice oporavi i da se, jer nema pritiska subluksirane glavice, sam od sebe ojača i nešto jače razvije. Taj razvitak može da bude tolikog stepena, da glavica poslije, kad statička sila počne opet da djeluje, nije više u stanju taj, u stadiju odterećenja, razvijeni i ojačani rub razrovati, prodrijeti i prekoračiti. Ona ostaje trajno pod tim rubom, dakle u čašici, i mi onda kod ovakovih slučajeva govorimo o spontanom izliječenju.

Dok luksirana glavica ima još kako tako uporište na os ileum, bolesnik će iako šepajući bez bolova hodati. Ali kad jednom zdjelica ne daje glavici nikakovu pomoć, kad glavica na zdjelici ne nalazi više nikakvog uporišta, nastaju poteškoće, koje bivaju od vremena do vremena sve to veće. Zdjelica se sve više spušta, dok glavica sve više putuje prama gore i natrag, sve do spine post. superior. U ovom stadiju potpune suspenzije simptomi su tako napadni i teški, da prouzrokuju teške funkcionalne smetnje. Brzi umor i veliki bolovi, koji se, zbog adukcije kontrakture pojavljuju i za mirovanja. Čašica je u tom stadiju potpuno deformirana, zglobna kapsula istegnuta i rastrgana, glavica rudimentarna, vrat atrofičan. To je i patološko-anatomska klinička slika onih bolesnika, kojima se nije posvetila nikakova pažnja i koji su, kako na početku svog predavanja spomenih, u pravome smislu riječi bogalji,

Radikalna, klasična, nekrvava Lorenzova operacija izgubila je kod ovakih pacijenata svoju terapeutsku vrijednost.

Nama ne preostaje drugo, već da palijativnim sredstvima tim bolesnicima kako-tako pomognemo.

Već u 4. godini pada procenat potpune funkcionalne uspostave za 30 do 40%.

U 5. se godini taj procenat povećava.

U 6. godini možemo prognostički obećati samo poboljšanje.

U 7. i 8. godini i dalje dolaze samo palijativna sredstva u obzir kao inverzija, transpozicija i bifurkacija.

Naravno, da se rezultati, koje dobivamo, palijativnim zahvatima, ne mogu ni prisposodobiti s rezultatima, koje postizavamo Lorenzovom repozicijom. Ona zglob uspostavlja u njegovoj normalnoj fiziološkoj funkciji. Tu normalnu funkciju ne dobivamo, ako smo promašili vrijeme prvih godina.

Mi danas idemo i dalje, pa ne čekamo ni na ono vrijeme, koje je Lorenz označio kao najpovoljnije, već počimamo sa liječenjem u najranijoj dobi, jer znamo, da su biološke i mehaničke kondicije u najranije doba najpovoljnije. Bez velikih i kompliciranih kliničkih sredstava aponiramo kroz neko vrijeme femurovu glavicu k čaški u abdukcijom položaju.

U tom položaju horizontalno djelujuće mišićne sile privlače glavicu femura u čašicu i tako zglobna tjelešca funkcionalnim putem preformiraju. (Slika br. 5 i 6.).

Na taj način postizavamo repoziciju bez operativnih pothvata i bez ozljeda zglobnih tjelešaca.

Naše tehničko djelovanje mora ići za tim, kako veli Putti (Ortopedska spomenica 1915.—1925. str. 25.): „da donje ekstremitete djeteta u dobi od

nekoliko dana ili nekoliko mjeseci držimo raširene danju i noću. Za to će nam najbolje poslužiti jedan jastuk u obliku čunja, dosta gust i pun, pokrit nepromočivim platnom, izmjeren prema duljini nogu djeteta i prema maksimalnoj abdukciji, koju možemo postići u prvo vrijeme“. (Slika br. 7.)

Mi treba da gledamo, kako ćemo postići što veću abdukciju, u kojoj treba držati dijete i danju i noću. Dva puta na dan valja po uputi Puttijevoj sprovesti vježbe u smislu abdukcije i nutarnje rotacije.

Svaka dva mjeseca neka se učini rentgenološka kontrola.

Mi smo se i prije Puttijevo jastuka služili u istu svrhu sa sadrenim ležajem u ekstremno abdukcijonom položaju, kojega smo na djetetu izmodelirali i u kojemu je dijete moralo danju i noću ležati. Onaj, koji na dijete pazi, treba da čini nekoliko puta na dan abdukcijone vježbe.

Ovakav Vam ležaj ovdje pokazujem, da vidite, kako je s obzirom na tehniku i aplikaciju jednostavan. (Slika br. 8.)

Pokazujem Vam dalje Puttijeve abdukcijoni aparat, koji je po nama u toliko modificiran, da se otvara poput kišobrana, i da na vršku ima označene stupnjeve abdukcije. I on je jednostavne konstrukcije, te s njime postizavamo progresivnu abdukciju. (Slika br. 9.)

Na slici br. 5 vidimo, kako taj aparat djeluje na inkongruentne zglobne plohe i kako se one pod njegovim uticajem sve više jedna drugoj priljubljuju.

Na slici br. 10 vidimo, kako se taj aparat aplicira na dijete.

Liječenje neka započne što prije i neka traje tako dugo, dok se glavice ne priljube centralno uz čašicu. To traje obično 6 do 12 mjeseci.

Potpunom repozicijom nastaje i solidnija artikularna konstrukcija, koja onda može da odoli statičkoj sili t. j. koja može da podnese težinu tijela. Dijete puštamo uz veliki oprez polako i postepeno hodati.

U naknadnom liječenju utvrđujemo masažom i gimnastikom tu zglobnu preformaciju.

Zadaća je bila ovim recima, upozoriti sve naše liječnike na rane simptome kongenitalno luksabilnih zglobova, i na uspješno liječenje u najranijoj dobi, ne bi li time smanjili broj naših bogalja.

### Résumé.

Božidar Špišić, professeur à l'université de Zagreb: Pourquoi il faut, le plus tôt possible, diagnostiquer les sublaxations congénitales de la hanche?

A la séance de la Société Médical de Zagreb l'auteur a expliqué les symptômes et le traitement de la sublaxation congénitale de la hanche.

Plus tôt on commence la cure, plus le traitement est simple, sans difficulté pour le praticien sans danger pour le malade.

Il est urgent que tous les praticiens sachent reconnaître cette maladie, afin diminuer le nombre, malheureusement trop élevé, de nos infirmes.



# O RAZVOJNOM POREMEĆAJU KUKA OPĆENITO

Tomislav Đapić, Marko Bergovec

Razvojni poremećaj kuka je poremećaj normalnih anatomskih odnosa u zglobu kuka sa ili bez poremećaja stabilnosti, koji se javlja u prenatalnoj, neonatalnoj i dojenačkoj dobi, a može varirati od prolazne novorođenačke nestabilnosti kukova, displazije, subluksacije do luksacije. U osnovi poremećaja je nedovoljno razvijen acetabulum sa ili bez poremećaja stabilnosti i odnosa zglobnih tijela. Izrazom „razvojni“ označava se dinamička narav poremećaja, bilo u smislu displazije, ili prelaska displazije u subluksaciju, a subluksacije u luksaciju kuka. Pod pojmom displazija kuka se podrazumijeva nedovoljna razvijenost zgloba kuka, posebice čašice zgloba kuka (acetabuluma) s nedostatnom dubinom, a glava femura je nedovoljno koštano natkrovljena. Displazija acetabuluma može biti udružena sa djelomičnim (subluksacija) ili potpunim gubitkom kontakta acetabuluma i glave femura (luksacija).

*Razvojni poremećaj kuka je poremećaj anatomskih odnosa sa ili bez poremećaja stabilnosti.*

Stariji naziv za ovaj jedan od najčešćih poremećaja sustava za kretanje novorođenačke i dojenačke dobi - prirođeno iščašenje kukova, nije u potpunosti točan. Značenje razvojnog poremećaja kuka je da u kasnijoj dobi dovodi do skraćanja ekstremiteta, šepanja, sekundarne koksartroze i invaliditeta. Prirodni tijek razvojnog poremećaja u odrasloj dobi varira ovisno o spolu, etničkoj pripadnosti, obostranosti te stupnju dislokacije. Sekundarna koksartroza u bolesnika s razvojnim poremećajem kuka se razvija jer hrskavica glave femura i acetabuluma propada na pojedinim dijelovima zbog pojačanog opterećenja na područjima rubnih kontakata uslijed migracije glave femura ili displazije acetabuluma. Razvoju koksartroze pogoduje i sindrom sraza prednjeg dijela labruma acetabuluma - rubne hrskavice koja povećava dubinu acetabuluma. U prirodnom tijeku razvojnog poremećaja kuka češća su oštećenja labruma. Osobe s obostranim visokim luksacijama bez lažnog acetabuluma šepaju s naginjenjem trupa na obje strane, imaju pojačanu lumbalnu lordozu, nemaju značajnijih ograničenja u svakodnevnim aktivnostima, u pravilu ne razvijaju sekundarnu koksartrozu, ali češće imaju križobolje. Zbog karakterističnog hoda i pojačane lumbalne lordoze žene s obostranim prirodnim luksacijama su u pojedinim zajednicama bile cijenjenije. Ukoliko kod luksacije postoji lažni acetabulum razvija se koksartroza. Ukoliko je luksacija jednostrana razvija se značajno skraćanje noge i preko 10 centimetara, šepanje je izraženo na bolesnu stranu i u dvije ravnine, uslijed adukcije noge razvija se i kompenzatorni valgus i artroza ipsilateralnog koljena. Artroza se najčešće i najbrže razvija u subluksiranom kuku jer je opterećenje koncentrirano na malu površinu. Znakovi artroze se u subluksiranih kukova mogu zapaziti već u adolescenciji, a u trećem desetljeću su u pravilu prisutni. Prirodni tijek displazije kukova nije tako predvidiv kao u subluksaciji, kod lakših oblika displazije artroza se može ali i ne mora razviti nakon pedesetih godina. Što je displazija izraženija veća je mogućnost razvoja artroze.

## POVIJESNI PREGLED

Klinička slika prirođeno iščašenog kuka sa karakterističnim šepanjem je privukla pozornost liječnika starog vijeka. Prvi pisani tragovi o razvojnog poremećaju kuka nalaze se u spisima Hipokrata, oko 380. godine prije Krista. On je opisao kliničku i patološkoanatomsku sliku

*Sliku prirođene luksacije kukova prvi je opisao Hipokrat prije 23 stoljeća.*

prirodnog iščašenja kukova, te pretpostavio intrauterinu traumu kao etiološki faktor lako je upozorio kako se ta mana može popraviti ako se ranije započne s liječenjem, sve do 19. stoljeća nije učinjen značajniji iskorak niti u dijagnostičkom niti u terapijskom smislu.

Početakom 18. stoljeća Verduc je pokušao repoziciju prirodno iščašenog kuka trakcijom. Prve studiju o prirodnom iščašenju kukova objavili su u 19. stoljeću Palleta, Dupuytren, Humbert, Guerin i Parvaz koji 1847. godine opisuje longitudinalnu trakciju u repoziciji prirodnog iščašenja kukova. Wilhem Roser opisuje klinički metodu dijagnosticiranja prirodnog iščašenja kukova: ilioishijalnu liniju – to je linija koja spaja spinu ilijaku anterior superior, vrh velikog trohantera i tuber sjedne kosti, ukoliko je pozicija vrha velikog trohanter iznad ove linije kuk je dislociran.

Uvođenjem antiseptike i rendgena 1895. godine nastupa drugo povijesno razdoblje u razumijevanju i liječenju razvojnog poremećaja kuka. Konzervativno i operacijsko liječenje prirodno iščašenih kukova unaprijedili su mnogi poznati kirurzi i ortopedi, kao što su Roser, Poggi, Hoffa, Lorenz, Ludloff i drugi. Pacijenti od 1886. godine vrše repoziciju u općoj anesteziji metodom poluge i koristi gipsani povoj. Svojevrsnu revoluciju donio je Lorenz 1895. prihvativši Pacijevu metodu, usavršio ju je i popularizirao diljem Europe pa i u Sjedinjenim Američkim Državama. Lorenz koristi gipsani povoj s položajem kukova u maksimalnoj abdukciji. Kao optimalnu dob za liječenje iščašenja Lorenz uzima konac druge godine života. 1908. godine Ludloff reponira iščašeni kuk kroz medijalni pristup. Početni entuzijazam u liječenju prirodno iščašenih kukova akutnom repozicijom u općoj anesteziji i sadrenim povojima zbog velikog broja avaskularnih nekroza glave femura polako splašnjava. Uvida se važnost što ranijeg otkrivanja prirodnog iščašenja kukova i pravodobnog liječenja u dojenačkoj dobi. Le Damany 1910. izvještava o mogućnosti rane dijagnostike i opisuje manevar preskoka u dijagnosticiranju prirodno iščašenog kuka.

*Godina 1895. vrlo je važna: Lorenz je predstavio uspješnu metodu repozicije, a Röntgen je otkrio X zrake.*

Putti 1921. godine započinje liječenje u dojenačkoj dobi jastukom i abdukcijom udlagom. Još značajnije, Putti je prvi u svijetu započeo 1926. godine probir bolesnika s razvojnim poremećajem kuka. Pedijatar Ortolani 1937. godine opisuje svoj znak „Segno d'all scatto“ odnosno repozicijsko-luksacijski fenomen. Ideju za ovaj manevar mu je dala majka petomjesečnog djeteta koja je primijetila da se prilikom previjanja, kod razmicanja nogu čuje jedna vrsta štropota. Ortolani je popularizirao koncept najranije dijagnostike i rutinskog ispitivanja novorođenčadi. Palmen 1961., a Barlow 1962. opisuje test provocirane dislokacije u nestabilnih kukova. Napredak je vidljiv i u terapijskim mjerama; 1925. godine Hilgenreiner uvodi svoju abdukcijisku ortoza, 1955. godine Craig „overhead trakciju“, 1957. godine Pavlik svoje remenčice, a 1968. Fettweis imobilizaciju u sadrenom povoju u takozvanoj „humanoj poziciji“.

Pedesetih godina razvijaju se nove osteotomije zdjelice u liječenju razvojnog poremećaja kuka po Salteru, Pembertonu i Degi, a šezdesetih godina kompleksnije osteotomije zdjelice sferičnog tipa- Wagner, više varijanti trostruke osteotomije zdjelice od kojih najpoznatija po Steelu. Osamdesete godine donose napredak u prevenciji razvojnog poremećaja primjenom ultrazvuka. Veliki korak u dijagnostici i klasifikaciji razvojnog poremećaja kuka napravio je austrijski ortoped Reinhard Graf 1980. godine uvođenjem ultrazvuka kao metode probira bolesnika. Široka primjena ultrazvuka kao metode probira u kombinaciji s kliničkim pregledu je značajno pridonio padu broja kasno otkrivenih slučajeva razvojnog poremećaja kuka. Ultrazvuk je pokazao da stari naziv prirodno iščašenje kukova nije točan, da postoji veliki broj displazija koje ili spontano prelaze u normalan kuk ili manji broj prelazi u subluksaciju, a dio subluksacija prelazi u luksaciju. 1987. godine profesor Predrag Klisić je predložio novi naziv za prirodno iščašenje kukova: razvojni poremećaj kuka - developmental dysplasia of the hip (DDH). Krajem osamdesetih godina ovaj termin su usvojile glavne ortopedske organizacije Sjeverne Amerike i Europe: POSNA (The Pediatric Orthopaedic Society of North America), AAOS (American Academy of Orthopaedic Surgeons), EPOS (European Paediatric Orthopaedic

*Reinhard Graf je 1980. uveo UZV klasifikaciju kao metodu probira bolesnika.*

Society). Osamdesetih godina Ganz u Bernu razvija novu periacetabularnu osteotomiju. U devedesetim godinama se bilježi napredak u dijagnostici i liječenju sindroma sraza u zglobu kuka kao posljedica razvojnog poremećaja kuka.

U Hrvatskoj je prvi zapis o razvojnom poremećaju kuka potpisao upravo profesor Božidar Špišić preglednim člankom u Liječničkom vjesniku 1928. godine: „Zašto moramo kod takozvane luksacije kuka što ranije postaviti dijagnozu“ u kojem između ostalog piše „...o ranoj dijagnozi ovisi budućnost ovakvog bolesnika, ovisi da li će on postati bogalj ili će postati zdrav, a nikad neće znati, da je imao tešku manu i da se što ranije počne liječenje, toliko je postupak jednostavniji, bez poteškoća za liječnike, bez opasnosti za bolesnike”.

Mnogi su ortopedi na području Hrvatske značajan dio svojeg stručnog i znanstvenog rada posvetili problematici razvojnog poremećaja kuka: Bujas, Grospić, Kožić, Marinović, Matasović, Metz, Radi, Ruszkowski, Smetiško, Strinović, Stipaničev, Solarić, Vlašić i drugi. Od 1967. do 1972. godine profesor Starzyk je u Klinici za ortopediju KBC Zagreb primjenjivao sferičnu osteotomiju zdjelice. Godine 1983. Vrdoljak u Klinici za dječje bolesti Zagreb započinje s provođenjem ultrazvučnih pregleda kukova, a godinu kasnije Matasović uvodi ultrazvuk u Kliniku za ortopediju KBC Zagreb. Gotovo svi opisani i u praksi korišteni operacijski zahvati koji se izvode u svijetu radi liječenja razvojnog poremećaja kuka ili njegovih posljedica primjenjuju se ili su se primjenjivali i u Klinici za ortopediju KBC Zagreb.

*Prvi rad u Hrvatskoj o razvojnom poremećaju kuka objavio je Božidar Špišić 1928. godine.*

*Ultrazvučni pregled kukova u Hrvatskoj započinje 1983. godine.*

## RAZVOJ ZGLOBA KUKA I ETIOLOGIJA RAZVOJNOG POREMEĆAJA KUKA

U embriju komponente zgloba kuka, glava bedrene kosti (femura) i čašica zgloba kuka (acetabulum) se naziru unutar primitivnog mezenhima. U 11 tjednu gestacije kuk je u potpunosti formiran. Luksacija se može razviti već u toj gestacijskoj dobi, iako se to rijetko događa. Acetabulum se kontinuirano razvija tijekom intrauterinog života prvenstveno rastom i razvojem labruma. Po rođenju glava femura je duboko smještena u acetabulumu i teško se dislocira. Po rođenju rast zgloba kuka je najbrži u prva tri mjeseca. U tom periodu postoji veliki broj „nezrelih“ kukova - kukova s nesrazmjerno povećanom hrskavičnom komponentom acetabuluma koji spontano i bez terapije „sazrijevaju“. Ultrazvučna dijagnostika metodom po Grafu te kukove klasificira kao fiziološka zakašnjela osifikacija kuka. Postotak hrskavičnog dijela acetabuluma je u takvih kukova veći nego u normalnih, ali su takvi kukovi centrirani. Samo manji broj takvih kukova prijeđe u ozbiljniju patologiju, a u tom periodu je potencijal za izlječenje najveći. Acetabulum raste većim dijelom iz triradijatne hrskavice endostalnom osifikacijom, a manjim dijelom nakon 8. godine apozicijskim rastom iz akcesornih jezgri na gornjem rubu acetabuluma.

Etiologija razvojnog poremećaja kuka je složena i vjerovatno je kombinacija egzogenih i endogenih čimbenika. Od endogenih čimbenika treba spomenuti faktor nasljeđivanja. U djece čiji su majka, otac, braća ili sestre imale razvojni poremećaj kuka mogućnosti pojave je veća. Neki autori spominju poligeno nasljeđivanje s varijabilnom penetracijom. Spominje se i nasljedna konstitucionalna zglobna labavost, posebice u ženske djece. Od egzogenih faktora važan je položaj u maternici, dok prezentacija zatkom nosi viši rizik od razvoja razvojnog poremećaja kuka. Oligohidroamnion, anomalije maternice koje rezultiraju poremećajem pritiska na čedo mogu pogodovati nastanku razvojnog poremećaja kuka. Od postnatalnih egzogenih faktora treba spomenuti i način povijanja: zajednice kod kojih je u prošlosti bilo uobičajno povijanje novorođenčadi i dojenčadi s ispruženim nogama, ekstendiranim u kuku (kao što su Navaho indijanci, Eskimi, ili u nas Dalmatinska zagora) imale su veću prevalenciju razvojnog poremećaja kuka.

*Etiologija razvojnog poremećaja kuka je uvjetovana egzogenim i endogenim čimbenicima.*



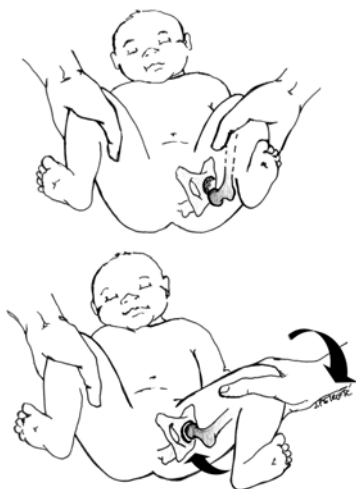## DIJAGNOSTIKA RAZVOJNOG POREMEĆAJA KUKOVA

Dijagnostika razvojnog poremećaja kuka postavlja se na osnovi heteroanamneze, kliničkog nalaza, te ultrazvučne i radiološke obrade. Svaka metoda ima svoje mjesto u dijagnostici. U novorođenačkoj i dojenačkoj dobi dobi do pojave jezgre osifikacije u glavi femura klinički nalaz i ultrazvučna dijagnostika su osnova dijagnostike. Pod kontrolom ultrazvuka se može učiniti i procjena stabilnosti zgloba metodom po Harckeu. Nakon prve godine života osnovna dijagnostička metoda za razvojni poremećaj kuka je radiološka dijagnostika odnosno rendgenogram u antero-posteriornoj projekciji. U prvoj godini života rendgenogram ima svoje mjesto tek po pojavi jezgice osifikacije.

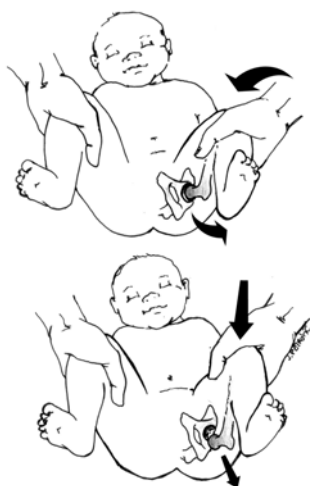
### KLINIČKA DIJAGNOSTIKA

Kod ortopedskog pregleda novorođenčeta i dojenčeta pri uzimanju heteroanamneze važno je upit o tijeku trudnoće, načinu poroda, upit o pojavnosti razvojnog poremećaja u obitelji, upit primjećuje li roditelji kakav „škljocaj“ kod previjanja. Podaci o anomalijama maternice, manjku plodne vode, stav ploda zatkom, porodu kod položaja na zadak, podatak o nestabilnosti kukova u rodilištu, podatak o pojavnosti razvojnog poremećaj kukova u obitelji kod majke, oca, braće i sestara upućuju na oprez i povećanu mogućnost razvojnog poremećaja kuka u ispitivanog djeteta. Kod pregleda novorođenčeta i dojenčeta nalaz deformacija stopala, krivog vrata, anomalija udova upućuje na povećanu mogućnost razvojnog poremećaja kuka. Potrebno je zabilježiti asimetriju genitofemoralnih brazda, iako je to najnepouzdaniji znak razvojnog poremećaja kuka, a može upućivati i na nejednaku dužinu nogu. U položaju djeteta na leđima treba skupiti noge tako da pete budu poravnane, koljena i kukovi flektirani, a gleda se visina koljena. Ukoliko je jedno koljeno niže na toj strani, kuk je subluksiran ili luksiran – pozitivan Alison-Galleazzijev znak.

Klinički postupak za utvrđivanje razvojnog poremećaja kukova s komponentom nestabilnosti su Ortolanijev i Palmén-Barlowljev test. Kod kliničkog pregleda kukova važno je da je dijete opušteno i mirno, ispitivačeve ruke ne smiju biti hladne. U položaju djeteta na leđima ispitivačeve ruke obuhvate djetetove noge, palčevi su s unutrašnje strane natkoljenica, a kažiprstom srednjakom i prstenjakom, se obuhvati vanjska strana natkoljenica, brazda između palca i kažiprsta je položena na prednju stranu djetetova koljena, fleksija u djetetovim kukovima je  $90^\circ$  a u koljenima  $90^\circ$  i više. Kukovi se simetrično i pažljivo abduciraju uz blagu povlačenje natkoljenice prema gore. Pri tome se notira opseg abdukcije, zvučni fenomeni te simetričnost abdukcije na lijevoj i desnoj strani. Ograničena abdukcija na jednoj strani uz kraću nogu upućuju u starijeg dojenčeta na luksaciju kuka. Istim namještajem djeteta i ispitivača zatim se ispituje Ortolanijev i Palmén-Barlowljev test: jedan kuk se učvrsti u položaju fleksije u kuku od  $90^\circ$  i nultom položaju abdukcije uz pritisak na koljeno prema kuku, drugi kuk se lagano abducira uz

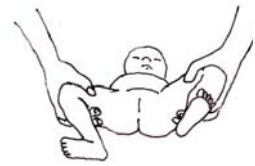

**Slika 1.** Način izvođenja Ortolanijevog testa.



**Slika 2.** Način izvođenja Barlowljevog testa

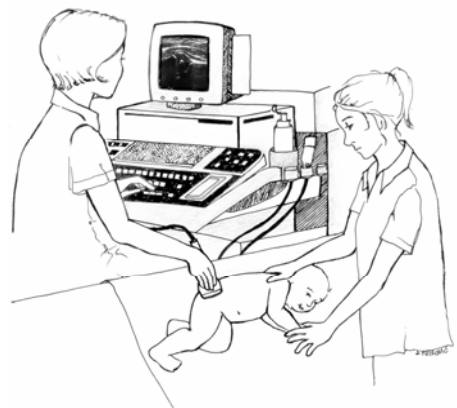povlačenje natkoljenice iz acetabuluma, ako se pri tome čuje „škljocaj“ i osjeti ulazak glave femura u acetabulum, Ortolanijev repozicijski dio testa je pozitivan (Slika 1). Nakon toga se na istoj strani kuk aducira uz potisak natkoljenice prema leđima djeteta, i ako se opet čuje „škljocaj“ i osjeti „ispadanje“ glave femura iz acetabuluma pozitivan je luksacijski dio testa – Barlowljev test (Slika 2). Pozitivan Ortolanijev test ukazuje da je kuk luksiran. Kuk može biti nestabilan što se utvrđuje Palmén-Barlowljevim testom. Namještaj ispitivača i djeteta je isti kao kod izvođenja Ortolanijevog testa, jedna ispitivačeva ruka fiksira zdjelice s palcem na simfizi a kažiprstom na sjednoj kosti, drugom rukom se kuk iz pozicije fleksije od 90° i abdukcije od 45° aducira i pri tome palce se gura natkoljenica prema straga. Ako je kuk nestabilan osjeti se škljocaj i iskakanje glavice femura iz acetabuluma. Kod novorođenčeta se može raditi o prolaznoj nestabilnosti, kod dojenčeta displastičan i subluksiran kuk se može Palmenovim testom luksirati. Klinički nalaz u velikog broja displazija je uredan, Palmen i Ortolani su negativni, može jedino postojati blago ograničena abdukcija. Po prohodavanju displazije kukova su u pravilu asimptomatske. Subluksacije i luksacije kukova su očituju šepanjem u frontalnoj ravnini, skraćanjem noge i u nekim slučajevima kontrakturom (Slika 3). Naginjenje trupa na stranu opterećene noge naziva se Duchenneov znak, a pad zdjelice na stranu neopterećene noge naziva se Trendelenburgov znak. Uzrok ovim pojavama je insuficijencija abduktorne muskulature na strani subluksiranog i luksiranog kuka.



**Slika 3.** Ograničena abdukcija lijevog kuka

## ULTRAZVUK U DIJAGNOSTICI RAZVOJNOG POREMEĆAJA KUKA

Primjena ultrazvuka u dijagnostici i praćenju liječenja razvojnog poremećaja kuka počinje krajem sedamdesetih godina radovima Grafa u Austriji te Harckea u SAD-a. U našoj zemlji 1983. godine Javor Vrdoljak, a godinu dana kasnije Tihomil Matasović uvode ultrazvučnu dijagnostiku sustava za kretanje, sve u suradnji s dipl.ing. fizike B. Brayerom. Pri Klinici za ortopediju Kliničkog bolničkog centra Zagreb i Medicinskog fakulteta Sveučilišta u Zagrebu organiziraju se tečajevi ultrazvučne dijagnostike sustava za kretanje čiji je sastavni dio i ultrazvučna dijagnostika novorođenačkog, dojenačkog i dječjeg kuka. Pri Klinici za dječje bolesti Zagreb kontinuirano se održavaju tečajevi ultrazvučne dijagnostike razvojnog poremećaja zgloba kuka koji vode doc. J. Vrdoljak, dr. E. Irha i dr. G. Miličić. Putem ovih tečajeva educiran je veliki broj ortopeda, pedijatar, neonatologa, radiologa i liječnika drugih struka. Kombinacija kliničkog pregleda i probira ultrazvukom je rezultiralna značajnim padom broja kasno otkrivenih razvojnih poremećaja kuka u našoj zemlji kojima je potrebno operacijsko liječenje.



Ultrazvučna dijagnostika ima nezamjenjivo mjesto u ranom otkrivanju i probiru, te praćenju uspješnosti liječenja razvojnog poremećaja kuka u prvoj godini života. Kuk novorođenčeta i dojenčeta se sastoji većim dijelom od hrskavice, tako da radiološki prikaz nije pouzdan. Klinički pregled u određenom broju slučajeva je negativan, tako da ultrazvuk ostaje metoda izbora u prvoj godini života. Ultrazvuk je izrazito osjetljiva, specifična i neškodljiva metoda, ali za nedostatak ima potrebu odgovarajuće opreme i iskustva ispitivača. Krivulja učenja u ultrazvučnim metodama je duga. Tehnički kvalitetan sonogram i točna interpretacija sonograma su bit pouzdane dijagnostike.

Primarna prevencija razvojnog poremećaja kuka nije moguća jer nam nije poznata točna etiologija. Sekundarna prevencija može se postići kliničkim, radiološkim i

ultrazvučnim probirom cijele neonatalne ili dojenačke populacije. Ultrazvučna metoda je daleko najefikasnija kao metoda probira razvojnog poremećaja kuka u prvoj godini života.

Po pitanju navedenog probira postoji više pristupa. Anglosaksonska škola se zalaže za ultrazvučni probir rizične populacije, pri čemu su rizični čimbenici: 1) pozitivna obiteljska heteroanamneza, 2) djeca rođena na zadak, 3) druge anomalije sustava za kretanje (npr. tortikolis, deformacije stopala), te 4) pozitivan klinički nalaz u rodilištu (pozitivni luksacijsko-repozicijski fenomeni). U Austriji je od 1992. godine zakonski obavezan probir cijele novorođenačke i dojenačke populacije. Uvođenje probira novorođenačke populacije dovelo je do velikog broja „nepotrebno“ liječene djece. Noviji izvještaji spominju selekcionirani ultrazvučni probir rizične novorođenčadi i ultrazvučni probir cjelokupne dojenačke populacije u dobi od 4-6 tjedana starosti. Smatra se da je ovaj stav najprimjereniji našoj populaciji.

Ultrazvuk je izuzetno korisna metoda za praćenje liječenja razvojnog poremećaja zgloba kuka i može značajno smanjiti broj radioloških pregleda. Odgovarajućim pristupima vješt ispitivač može vizualizirati stupanj repozicije glave femura, njenu stabilnost i prisustvo interpozituma koji onemogućava repoziciju.

*Najčešće primjenjivane metode UZV dijagnostike su u Europi po Grafu, te u Americi po Harckeu.*

Danas je u upotrebi velik broj ultrazvučnih metoda koje se međusobno razlikuju s obzirom na principe u analizi kuka i praktičnim izvođenjem pretrage. Najraširenija je metoda koja se primjenjuje u Srednjoj Europi je ona po Grafu, a u SAD-a prevladava metoda po Harckeu. Ultrazvučne metode možemo podijeliti na statične i dinamične. Statične metode analiziraju oblik acetabuluma i odnose glave femura i acetabuluma. Dinamične metode koriste luksacijsko-repozicijske manevre: ove metode imaju najveću vrijednost u neonatalnoj i ranoj dojenačkoj dobi. Većina metoda je kombinacija ili statično-dinamičnog tipa (naglasak je na morfološko-morfometrijskoj analizi; npr. metoda po Grafu) ili dinamično-statičnog tipa (naglasak je na analizi ponašanja zgloba kuka pri određenim pokretima; npr. metoda po Harckeu). Za analizu oblika zgloba kuka mogu se koristiti opisne formulacije (morfološki pristup), te kutni ili linearni parametri (morfometrijski pristup). Za ultrazvučni pregled zgloba kuka mogu se koristiti slijedeći pristupi i ravnine: 1) lateralni pristup u frontalnoj i transverzalnoj ravnini, 2) prednji pristup u aksijalnoj, transverzalnoj i sagitalnoj ravnini, te 3) medijalni pristup u aksijalnoj, transverzalnoj i sagitalnoj ravnini. U probiru se najčešće koristi lateralni pristup dok se prednji i medijalni pristup češće koriste u praćenju liječenja. Položaj ispitivanog djeteta je ovisan o metodi i izboru ispitivača, a može biti na boku ili na leđima, pa čak i u potrbušnom položaju, s ili bez posebnog ležaja za pregled. Izuzetno se ultrazvučni pregled može vršiti u naručju majke kod izrazito nemirne djece. Kuk se može nalaziti u različitim stupnjevima fleksije, abdukcije, ili adukcije.

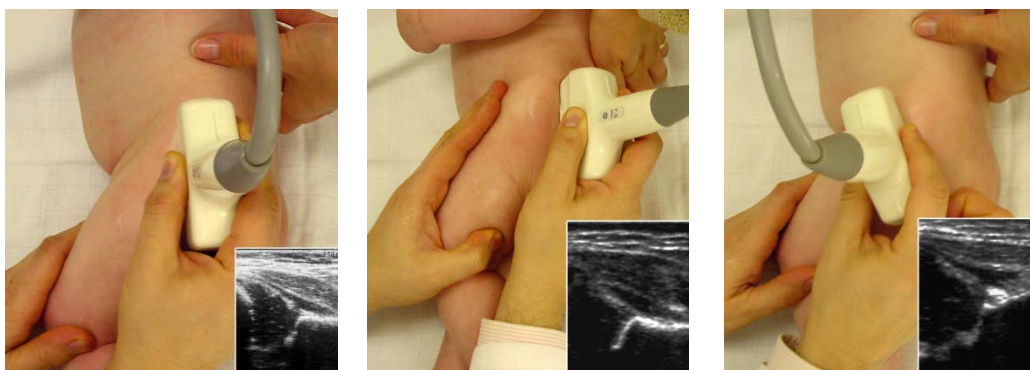*Najčešći problem prilikom ultrazvučne dijagnostike i krivog tumačenja nalaza je ispitivačevo nepoznavanje anatomije.*

Tumačenje ultrazvučne slike zahtijeva dobro poznavanje anatomije dojenačkog kuka, te osnovnih principa dijagnostičkog ultrazvuka. Jedan od osnovnih principa je da ultrazvukom dobivamo djelomične presjeke u željenim ravninama. Standardni dijagnostički ultrazvuk ne prodire kroz normalnu kost: na sonogramu vidimo samo obrise kosti. Slika ispod kosti nije realna slika, već je to artefakt izazvan fenomenom „reverberacije“: kada ultrazvuk dođe do kosti odbije se nekoliko puta. Na sonogramu je samo manji dio realna slika odnosno ultrazvučni tomogram, dok je veći dio slike artefakt izazvan fenomenom reverberacije. Ultrazvučni prikaz novorođenačkog i dojenačkog kuka je moguć jer je veći dio zgloba sastavljen od hrskavice koja omogućava široki „ultrazvučni prozor“ i prikaz velikog dijela zgloba. U kasnijoj dobi „ultrazvučni prozor“ se suzuje jer većina hijaline hrskavice okošta procesom enhondralne osifikacije. Boja na sonogramima ovisi o vrsti tkiva. Što tkivo ima veći sadržaj kolagena tip I, to pruža veći otpor prolaženju ultrazvučnim valovima i struktura je „bjelija“ - hiperehogena. Tkiva koja sadrže veću količinu masti ili kolagena tip II, kao što su hijalina hrskavica daju manji otpor prolaženju ultrazvučnih valova što rezultira crnom ili tamnosivom bojom na sonogramu, odnosno hipoehogenim odjekom. Koža daje hiperehogeni odjek i ima oblik

bijele crte, dok se potkožno masno tkivo prikazuje kao crniji sloj hipoehogenog odjeka. Mišići daju miješanu sliku, hipoehogene zone odgovaraju samom mišićnom tkivu, hiperehogeni odjeci pripadaju intersticijalnom vezivu, dok se aponeuroze i mišićne fascije prikazuju kao izrazito bijele-hiperehogene strukture. Glava femura i vrat koji su u dojenčeta većim dijelom hijalino-hrskavični prikazuju se kao hipoehogene strukture. Sama glava ima oblik tamne kugle a ako postoji centar osifikacije on se prikazuje kao polukružna crta.

### Metoda po Grafu

Najraširenija UZV metoda je ona po Grafu. U osnovi to je statično-dinamična metoda koja koristi kutne parametre za procjenu grade zgloba kuka. Grafova tehnika temelji se na analizi prikaza kuka s lateralne strane u frontalnoj ravnini u položaju djeteta na boku. Kuk se nalazi u fleksiji od 20° i blagoj unutrašnjoj rotaciji. Dijete se nalazi u posebnoj ležaljci. Koriste se linearne sonde od 5 do 10 i više. Položaj sonde mora biti u smjeru osovine tijela i okomit na sagitalnu ravninu tako da se dobije presjek koji ide kroz sredinu acetabuluma. Standardni nalaz metodom po Grafu se sastoji od dvije slike s prikazom oba kuka u omjeru najmanje 1:1,7, na jednoj slici bez kuteva i na drugoj slici s izmjerenim kutevima. Potrebno je navesti dob djeteta i klasificirati ultrazvučni nalaz. Ukošavanjem sonde, pomicanje sonde prema straga ili prema naprijed dobivaju se presjeci koji nisu podesni za analizu Grafovom metodom (Slika 4a, b i c).



#### Slika 4.

a) Fotografija osnovnog položaja metode po Grafu. Dijete je na boku i izvan ležaljke. Ispravan položaj sonde rezultira dobrim frontalnim presjekom.

b) Neispravan položaj sonde: sonda je previše ukošena i pomaknuta straga. Sonogram prikazuje frontalni presjek kojim je zahvaćen dorzalni dio krova acetabuluma, a linija ilijačne kosti je udubljena.

c) Neispravan položaj sonde: sonda je previše ukošena i pomaknuta naprijed. Sonogram prikazuje frontalni presjek kojim je zahvaćen ventralni dio krova acetabuluma, a linija ilijačne se uzdiže kranijalno.

Na temelju morfoloških i morfometrijskih kriterija, te dobi djeteta Graf je izvršio podjelu kukova u 4 tipa i 10 podtipova. Normalni kuk je označen kao tip I, nezreli i displastičan kao tip II, a dislocirani su tipovi III i IV. Morfološki kriteriji temelje se na opisu oblikovanja koštanog i hrskavičnog dijela acetabuluma, njihovog ehogeniteta, visini položaja glave femura u odnosu na acetabulum. Morfometrijski kriteriji Grafove metode temelje se na kutnim parametrima za koštani i hrskavični dio krova acetabuluma.

Na sonogramu se određuju tri pravca:

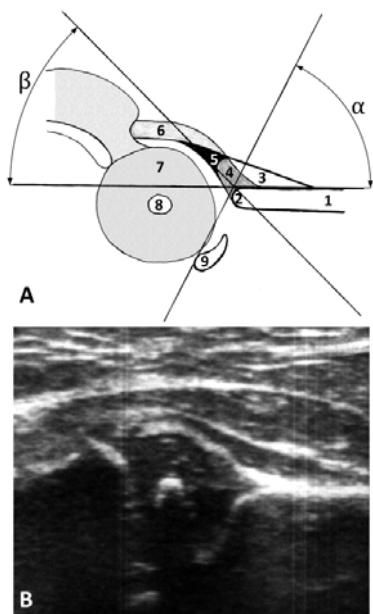
- (1) Osnovni pravac koji povezuje donji rub ilijačne kosti sa svakom točkom na vanjskoj donjoj strani ilijačne kosti do mjesta gdje perihondrij prelazi u periost.
- (2) Pravac koštanog dijela krova acetabuluma povezuje donji rub koštanog dijela acetabuluma s Erkerom - prijelazom konkavитета koštanog dijela acetabuluma u konveksitet ilijačne kosti.
- (3) Pravac hrskavičnog dijela krova acetabuluma povezuje Erker i vrh labruma, a ako se on ne može odrediti s sredinom odjeka labruma.

Sjecištem sva tri pravca dobivaju se dva kutna parametra.

Kut  $\alpha$  ili kut koštanog dijela krova acetabuluma je kut što ga zatvara osnovni pravac s pravcem za koštani dio krova acetabuluma.

Kut  $\beta$  ili kut hrskavičnog krova acetabuluma je kut što ga zatvara osnovni pravac s pravcem za hrskavični dio krova acetabuluma.

Na slici 5 je prikazan shematski i ultrazvučni nalaz metodom po Grafu, s obilježenim referentnim točkama, pravcima i kutevima. Slika 6 prikazuje anatomski preparat dojenačkog kuka s presjekom u frontalnoj ravnini koji odgovara standardnom presjeku po Grafu, uz također komplementaran ultrazvučni nalaz.



**Slika 5.**

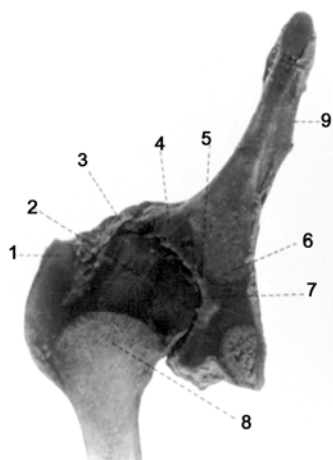
A. Shema ultrazvučnog nalaza metodom po Grafu, s obilježenim referentnim točkama, pravcima i kutevima.

- 1 – os ilium,
  - 2 – Erker,
  - 3 – perihondrij i periost ilijačne kosti,
  - 4 – hrskavični krov acetabuluma,
  - 5 – labrum,
  - 6 – zglobna čahura,
  - 7 – glava femura,
  - 8 – jezgra osifikacije glave femura,
  - 9 – dno ilijačne kosti,
- $\alpha$  - kut koštanog dijela krova acetabuluma,  
 $\beta$  - kut hrskavičnog krova acetabuluma,

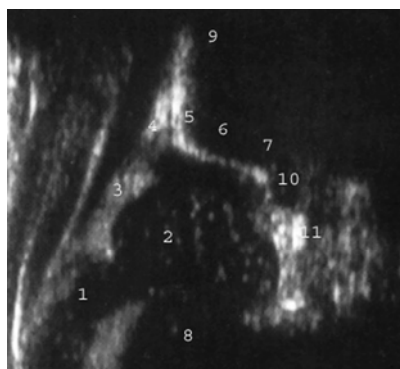
B. Sonogram dojenačkog kuka s tipom IIb po Grafu. Glava femura je centrirana, Erker je zaobljen, a hrskavični dio krova acetabuluma je širi.

U normalnih kukova kut  $\alpha$  je  $60^\circ$  i više, a  $\beta$   $55^\circ$  i manje. Kod tipa II (nezreli i displastični kuk) vrijednost kuta alfa je od  $59^\circ$  do  $43^\circ$ , a beta je veća od  $55^\circ$ . U tipa III (subluksirani kuk) i tipa IV (luksirani kuk) vrijednost kuta  $\alpha$  je manja  $43^\circ$ , a  $\beta$  je veći od  $77^\circ$ . Tip I se dijeli na IA i IB, a tip II se dijeli na četiri podtipa IIA+ (zakašnjela fiziološka osifikacija, do 6 tjedna starosti), IIA- (zakašnjela fiziološka osifikacija od 6 tjedna do 3. mjeseca), IIB (usporeno koštano sazrijevanje), IIc (ugrožen ili kritičan kuk). U starijoj klasifikaciji tip II d ili decentrirajući kuk je svrstan u posebnu skupinu kao kuk tip D. Tip III (decentriran kuk) se dijeli na IIIA i III B. Detalji ove podjele i principi liječenja opisani su u slijedećem poglavlju.

Grafova metoda koristi i dinamičko ispitivanje kuka, lateralnim pristupom u frontalnoj ravnini glava femura se nastoji potisnuti ili izvući iz acetabuluma. Kod dinamičkog ispitivanja mijenja se samo kut beta (Slika 7).

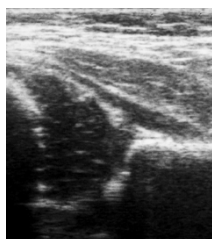


**A**

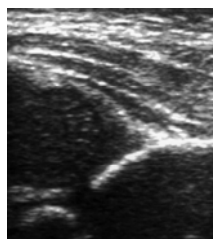


**B**

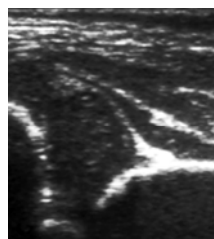
**Slika 6. A.** Anatomski preparat dojenačkog kuka s presjekom u frontalnoj ravnini koji odgovara standardnom presjeku po Grafu (Ljubaznošću prof. Matasovića). **B.** Sonogram dojenačkog kuka s označenim komplementarnim anatomskim točkama iz A. 1 – apofiza velikog trohantera; 2 – glava femura; 3 – labrum; 4 – hrskavični dio krova acetabuluma; 5 – Erker; 6 – koštani dio krova acetabuluma; 7 – medijalni rub koštanog dijela krova acetabuluma; 8 – metafiza femura; 9 – os ilium; 10 – triradijatna hrskavica; 11 – os ischium.



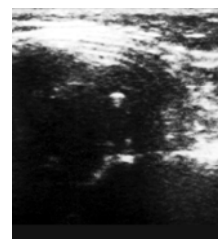
Tip Ib,  
uredan nalaz



Tip D,  
„decentrirajući kuk“



Tip IIIb,  
subluksacija



Tip IV,  
luksacija

**Slika 7.** Primjeri sonograma različitih tipova, klasificiranih prema Grafu.

### Metoda po Harckeu

Tehnika po Harckeu je bila jedna od vodećih ultrazvučnih tehnika u sjevernoj Americi. U Sjedinjenim Američkim Državama ultrazvučni pregled kukova vrše najčešće radiolozi. Izvodi se iz postraničnog pristupa s položajem djeteta na boku ili leđima uz korištenje luksacijskog manevra- adukcije i potisak femura straga i repozicijskog manevra - abdukcije i trakcije. Koriste se presjeci u frontalnoj i transverzalnoj ravnini s kukovima u 2 položaja: neutralnom s 20° i položaju fleksije od 90°. Osnovna postavka ove metode je da ne postoji razvojni poremećaj kuka bez poremećaja stabilnosti kuka. Od morfometrijskih parametara koriste se Grafova metoda ili metoda postotka pokrivenosti epifize femura. Prema Harckeu kod normalnog kuka postotak pokrivenosti glave femura s koštanim dijelom acetabuluma je veći od 58%, a kod patološkog nalaza postotak je manji od 33%. Kukovi s pokrivenošću glave femura između 57% i 33% spadaju u „sivu zonu“ gdje ne postoji korelacija između ultrazvučnog i radiološkog nalaza.

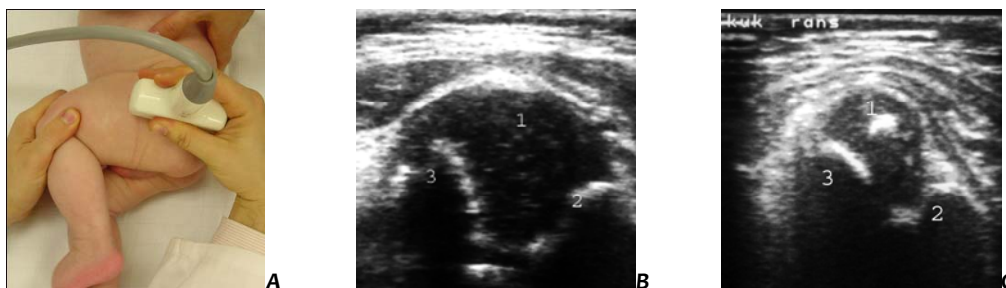
Harckev dijagnostički postupak provodi se kroz 4 faze.

U I fazi je dijete na leđima ili na boku. Koristi se lateralni pristup kuku s presjekom u frontalnoj ravnini dok je kuk u fleksiji od 20°. Ovaj presjek je identičan Grafovom osnovnom presjeku i Harcke zastupa vizualnu procjenu sonograma i semikvantitativnu procjenu razvijenosti acetabuluma.

U II fazi koristi se lateralni pristup s presjekom u frontalnoj ravnini dok je kuk u fleksiji od 90°, koji se naziva i frontalno-fleksijski presjek. Prikaz podsjeća na loptu u zdjeli. U ovom položaju se vrši dinamično ispitivanje stres maneuvrima pokretom povlačenja naprijed i potiskivanja prema nazad preko flektiranog koljena, pri tome se na ekranu prati veličina ekskurzije glave femura u odnosu na acetabulum. Sonda se pomiče od prednjeg ruba acetabuluma prema stražnjem, te ukoliko je kuk luksabilan vidi se pomicanje glave preko stražnjeg ruba acetabuluma.

U III fazi koristi se lateralni pristup u transverzalnoj ravnini s kukom u fleksiji od 90°, koji se naziva i transverzalno-fleksijski presjek (Slika 8). Kod normalnog kuka dobije se konfiguracija u obliku slova „U“. Kod subluksiranog ili luksiranog kuka gubi se ova konfiguracija. Provakacijski maneври u transverzalno-fleksijskom presjeku se izvode adukcijom uz pritisak na koljena prema straga. Abdukcijom i povlačenjem koljena prema naprijed izvodi se test reducibilnosti kuka.

U IV fazi koristi se lateralni pristup s poprečno postavljenom sondom, a kuk je u fleksiji od 20°, tako se dobije presjek u transverzalnoj ravnini. Ultrazvučna slika normalnog kuka podsjeća na cvijet.

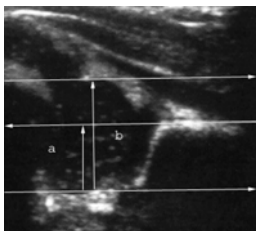


**Slika 8.** III faza po Harckeu. **A.** Lateralnim poprečnim položajem sonde dobije se lateralni sonogram u transverzalnoj ravnini. Fleksija u kuku je 90°. Ispitivač adukcijom i potiskivanjem glave straga nastoji izazvati luksaciju glave femura. **B.** Normalni dojenački kuk. **C.** Luksirani dojenački kuk.

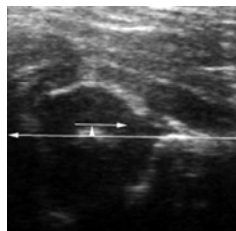
#### Ostale ultrazvučne tehnike

U skandinavskim zemljama je bila proširena tehnika po **Terjesenu**. U osnovi to je statično-dinamična tehnika koja koristi lateralni i prednji pristup te morfometrijske linearne parametre: postotak pokrivenost epifize femura koštanim dijelom acetabuluma i lateralnu udaljenost epifize. Dinamička dio metode sastoji se u izvođenju provokacijskih manevara i ultrazvučnom monitoringu ekskurzije glave. Ova metoda koristi osnovnu liniju po Grafu. Na dnu acetabuluma se povlači druga paralelna linija. Prva distanca se mjeri od dna acetabuluma do osnovne linija a druga od dna acetabuluma do lateralne zglobne kapsule. Vrijednost prve distance se dijeli sa vrijednošću druge i dobiveni količnik se množi sa 100 te je dobivena vrijednost postotak pokrivenost epifize femura (PPEF) (Slika 9 i 10). Kod subluksacije i luksacije mjerenje se vrši od medijalne tangente hrskavice epifize femura umjesto od dna acetabuluma. Ukoliko je PPEF manji od 50 % nalaz je patološki. Ovoj tehnici je vrlo slična tehnika po Morinu, s time što Morin uzima kao krajnje točke tangente koja dodiruje medijalni i lateralni dio glave femura (Slika 10). Terjesen koristi i mjerenje koštano-kuta acetabuluma po Grafu. Ukoliko postoji osifikacijska jezgra, Terjesen određuje lateralnu udaljenost epifize femura koja se mjeri u milimetrima, a mjeri se od tangente koja dodiruje lateralni rub osifikacijske jezgre do osnovne linije. Kod subluksacije lateralna udaljenost

glave femura je od 5 do 10 mm za djecu od 2 do 5 mjeseci, 6 do 10 mm za djecu od 6 do 11 mjeseci i od 7 do 12 mm za djecu od 12 do 23 mjeseca. Kod luksacije lateralna udaljenost glave femura je veća od 10 mm u dobi od 2 do 11 mjeseci i veća od 12 mm za dob od 12 do 23 mjeseca starosti. Kod prednjeg aksijalnog sonograma koji se dobiva tako da se sonda postavi paralelno s osovinom vrata femura mjere se dva linearna parametra: (1) prednju udaljenost glave, te (2) prednju udaljenost kapsule.



**Slika 9.** Shematski prikaz ultrazvučne metode po Terjesenu - metoda postotka pokrivenosti epifize femura (PPEF), distance a i b, se koriste za izračunavanje PPEF prema formuli  $a/b \times 100$ .

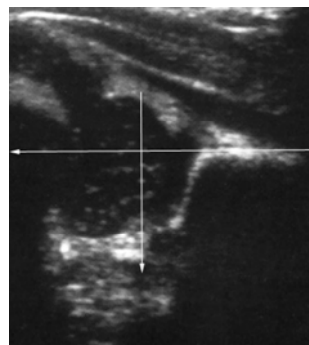


**Slika 10.** Shematski prikaz ultrazvučne metode po Terjesenu - mjerenje lateralne epifizne distance .

**Couture-Baud-Pousov dijagnostički postupak** je razvijen u Francuskoj. Sastoji se od statične i dinamične metode. Koristi se lateralni pristup s presjecima u frontalnoj i transverzalnoj ravnini i sonde od 10MHz za novorođenčad i manju dojenčad, i sonde od 5 MHz za veću dojenčad. Pokrivenost glave femura se određuje sličnim postupkom kao u Terjesenovoj metodi, te uz pomoć vertikalne linije koja prolazi od distalnog ruba labruma i okomito sječe osnovnu liniju po Grafu. Normalno ta linija prolazi triradijatnom hrskavicom, a patološki nalaz je ako sječe koštani krov acetabuluma (Slika 11). Dinamički dio metode koristi luksacijsko-repozicijske manevre. Mjeri se odmak glave femura od sjedne kosti. Kod normalnih kukova on iznosi do 3 mm.

**Suzukijev** ultrazvučni dijagnostički postupak je razvijen u Japanu i koristi prednji pristup uz prikazivanje oba kuka istovremeno posebnom dugačkom sondom od 5 i 7,5 MHz. Pri pregledu dijete leži na leđima, a položaj kukova je u abdukciji od 60° i fleksiji od 100° (tzv „human position“). Koriste se linearni morfometrijski parametri.

Zaključno, ultrazvučna dijagnostika razvojnog poremećaja kuka je metoda visoke osjetljivosti i specifičnosti, ali koja je i subjektivna, te zahtijeva dužu fazu učenja i odgovarajuću opremu. Stav je Hrvatskog društva za dječju ortopediju HLZ-a da se koristi ultrazvučna metoda po Grafu, te da se po potrebi nadopunjuje dinamičkom metodom po Harckeu. Ultrazvučni probir mora vršiti educirana i stručna osoba ortoped, pedijatar, radiolog ili liječnik opće prakse. Preporuča se ultrazvučni probir kukova cjelokupne dojenačke populacije u dobi od 4 do 8 tjedana. Liječenje razvojnog poremećaja kuka mora biti u domeni ortopeda.

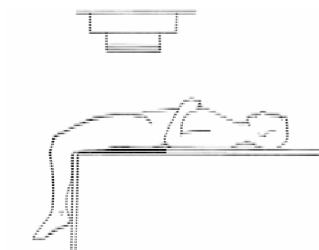


**Slika 11.** Shematski prikaz Couture-Baud-Pousov postupaka na lateralnom frontalnom sonogramu.



## RADIOLOŠKA DIJAGNOSTIKA

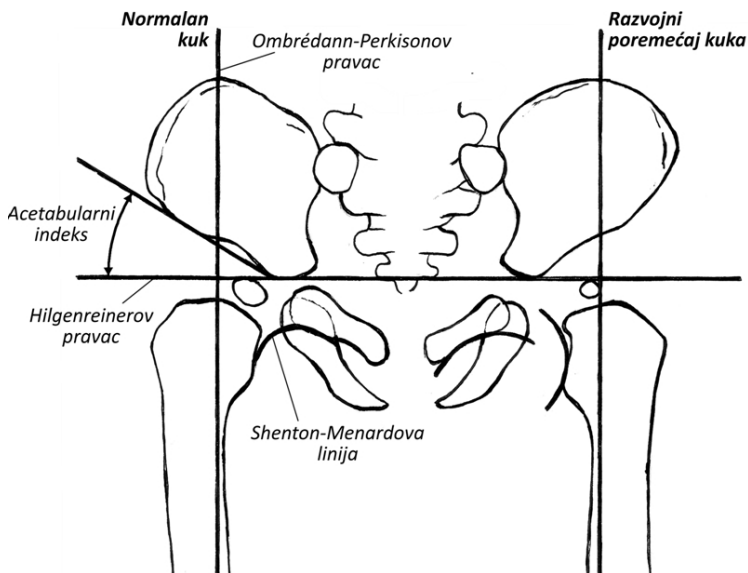
Radiološka dijagnostika ima ograničene mogućnosti do pojave jezgre osifikacije glave femura: nakon njene pojave povećava se točnost radiološke dijagnostike razvojnog poremećaja kuka. Najčešće se koristi pregledna snimka kukova sa zdjelicom u antero-posteriornom (A-P) pravcu. Važno je da je zdjelica priljubljena uz podlogu, a noge postavljene simetrično, usporedno (Slika 12). Kod djece je potrebno da roditelj pridrži dijete. Idealna i najreproducibilnija pozicija je da pregledanik leži na leđima s potpuno ispruženim kukovima i savijenim koljenima pod kutom od  $90^\circ$  tako da potkoljenice vise usporedno preko ruba stola za snimanje. Zdjelica je horizontalno položena, a koljena se dodiruju. Centralna rendgenska zraka je usmjerena prema sredini preponske simfize. Pri planiranju operacijskih korektivnih zahvata potrebno je učiniti i dodatnu radiološku obradu: lažni profil, te aksijalnu snimku kukova po Rippstein-Mulleru.



**Slika 12.** Idealan položaj za RTG snimanje zdjelice i kukova

Pri snimanju jednog kuka zraka se usmjerava prema središtu glave femura. Kod djece je idealni namještaj teško postići: iako roditelji ili pratnja drže dijete, pomaci su česti što otežavaju interpretaciju slike. Da projekcija nije potpuno antero-posteriorna sudimo po simetriju oblika bočnih kostiju i zdjeličnih otvora. Ukoliko smo sigurni i provjerili da je namještaj djeteta ispravan, a postoji asimetrija u abdukciji kukova i asimetrija bočnih kostiju i zdjeličnih otvora, može se raditi o kosoj zdjelici koja je često udružena sa sindromom „iskošenog djeteta“. Zaštita gonada se može pomaknuti potpuno ili djelomično, kako bi se mogla interpretirati cijela zdjelica s kukovima.

Postoji više mogućnosti utvrđivanja nesukladnosti zglobnih tijela zgloba kuka i nerazvijene čašice ucrtavanjem slijedećih geometrijskih linija: Hilgenreinerov pravac, Ombrédann-Perkisonov pravac, acetabularni indeks, Shenton-Menardova linija, te po potrebi i drugo (Slika 13).



**Slika 13.** Prikaz važnih linija prilikom analize RTG slike razvojnog poremećaja kuka.

Hilgenreinerov pravac povlači se horizontalno kroz triradijantnu hrskavicu tangencijalno na donje rubove bočnih kostiju. Ombrédann-Perkisonov pravac je okomica na Hilgenreinerov pravac i sječe lateralni rub konture koštanog dijela acetabuluma. Hilgenreinerov i Ombrédann-Perkisonov pravac zatvaraju kvadrante. Prema Ombrédanne-u jezgra osifikacije glave femura se normalno nalazi u donjem medijalnom kvadrantu. Tönnis prema položaju jezgre glave femura razlikuje 4 stupnja, u prvom stupnju jezgra osifikacije glave femura se nalazi u donjem medijalnom kvadrantu, u drugom stupnju u donjem lateralnom kvadrantu (subluksacija), u trećem stupnju jezgrica je na granici donjeg lateralnog i gornjeg lateralnog kvadranta, a u četvrtom stupnju nalazi se u gornjem lateralnom kvadrantu (luksacija).

Acetabularni indeks ili kut nagiba krova acetabuluma prikazuje se kao kut između Hilgenreinerove linije i pravca koji dotiče rubove krova acetabuluma te donji rub bočne kosti. Pri određivanju važan je ispravan namještaj pregledanika: vrijednost geometrijskog prikaza je ispravna samo ako pri RTG snimanju zdjelica prileži uz podlogu. U novorođenačkoj dobi acetabularni indeks normalno iznosi  $30^\circ$ , u 3 do 4 godini  $20^\circ$ .

Shenton–Menardova linija ili cervikoobturatorni luk je linija koja se povlači medijalnim rubom vrata femura, a nastavlja se u gornji rub obturatornog otvora. Ako je prekinuta, radi se u subluksaciji ili luksaciji.

Osim ovih, u literaturi najčešće spominjanih i u praksi najčešće korištenih radioloških metoda, postoje i druge metode, koje se koriste prema indikaciji, radi planiranog operacijskog liječenja, ali i u različitim životnim dobima bolesnika: CE kut, PE kut, kut transverzalne acetabularne inklinacije, indeks dubine acetabuluma, migracijski indeks glave femura, Kopitsov pravokutnik, VCA kut i von Rosen-Barlowljevu metodu (Slika 14).

*Ne postoji idealna metoda RTG stupnjevanja razvojnog poremećaja kuka; potrebno je koristiti kombinacije opisanih.*

CE kut po Wibergu (centar - end of the roof angle) je kut između središta glave femura i ruba acetabuluma. Određuje se u AP-projkciji tako da se iz središta glave femura povuče pravac koji dotiče lateralni rub acetabuluma i drugi pravac u sagitalnoj ravnini. Kut što ga ta dva pravca zatvaraju (CE kut) je patološki ako je u životnoj dobi od 4 do 13 godine manji od  $15^\circ$ , a nakon četrnaeste godine manji od  $20^\circ$ . Negativne vrijednosti dobivamo ako se rub krova acetabuluma nalazi medijalnije od središta glave.

PE kut je kut ravnine otvora acetabuluma. Kut u odraslih muškaraca iznosi od  $28^\circ$  do  $47^\circ$ , a u žena od  $33^\circ$  do  $53^\circ$ . U djece je od  $31^\circ$  do  $39^\circ$ .

Kut transverzalne acetabularne inklinacije još se naziva i Sharpov kut. Normala kod djece je  $45^\circ$  i manje, a kod odraslih  $40^\circ$  i manje.

Indeks dubine acetabuluma se određuje dijeljenjem najveće dubine s dužinom otvora acetabuluma. Ako je taj odnos manji od 0,5, acetabulum je plitak.

Migracijski indeks glave femura po Riemersu se koristi za praćenje kukova u bolesnika s neuromuskularnim bolestima. Distanca PB se dijeli s distancom AB i količnik pomnoži sa 100. Vrijednosti se izražavaju u %. Postotak veći od 33 je subluksacija, a veći od 100 luksacija.

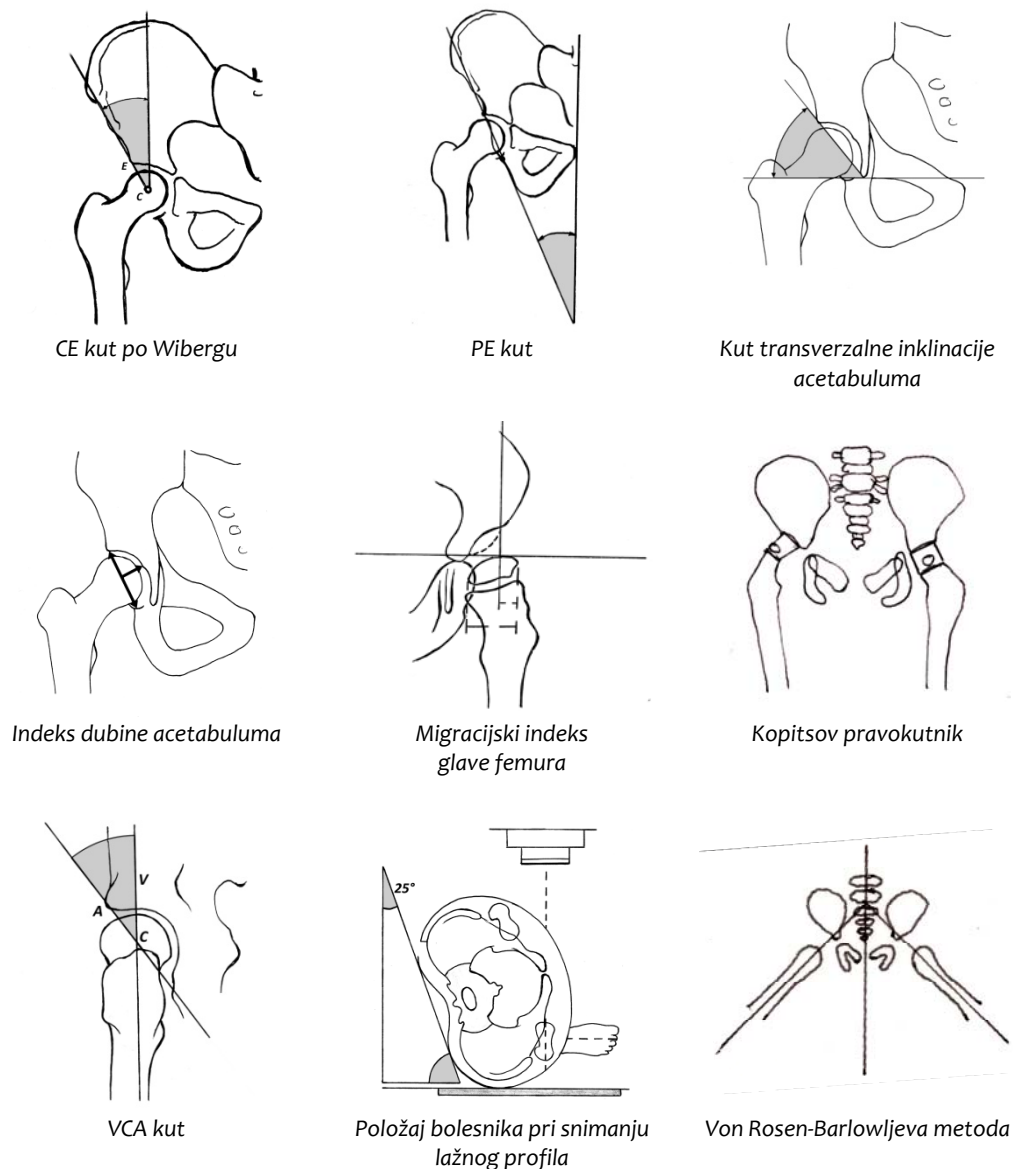
Kopitsov pravokutnik se u određuje ucrtavanjem spojnice krajnjih točaka krova acetabuluma i proksimalne metafize femura. Ukoliko nema forme pravokutnika već romba, radi se o razvojnog poremećaju kuka.

VCA kut po De Sezeu se određuje iz lažnog profila, a pokazatelj je anterolateralne natkrivenosti glave femura. Kut je sjecište pravca koji ide iz središta glave femura i dodiruje prednji rub acetabuluma i pravca koji ide okomito iz središta glave. Normala je  $30^\circ$ .

Von Rosen-Barlowljeva metoda dijagnostike subluksiranog i luksiranog kuka se primjenjivala prije ultrazvučne dijagnostike za kukove kod kojih još nije razvijena jezgrica osifikacije u glavi femura. Metoda se sastoji od antero-posteriorne projekcije kukova u abdukciji do  $45^\circ$ , s rotacijom natkoljenice prema unutra.

**Funkcionalne snimke kukova** mogu se koristiti po potrebi, posebno u slučajevima kada se se planira korektivna osteotomija proksimalnog femura. Za varizacijsko-derotacijsku osteotomiju potreban je AP kuka u abdukciji i unutrašnjoj rotaciji za onoliko stupnjeva za koliko se planira osteotomija, a za valgizacijsku osteotomiju kuk je u adukciji.

**Artrografija** još ima svoje mjesto u uskim indikacijama, najčešće kao intraoperacijska pretraga kada je potrebno odlučiti je li potrebno otvarati zglob ili ne.



**Slika 14.** Radiološke metode prikaza razvojnog poremećaja kuka.

## OSTALE RADIOLOŠKE METODE

**Kompjuterizirana tomografija (CT)** i trodimenzionalna rekonstrukcija radi se u slučajevima kada je potrebno precizno utvrditi mjesto insuficijentne natkrovljenosti glave femura, i preciznije rekonstruirati morfologiju proksimalnog femura. Nedostatak 3D CT je visoka doza zračenja. Nova generacija spiralnih 3D CT-a daje izuzetno kvalitetne trodimenzionalne rekonstrukcije uz značajno manju dozu zračenja. U eksperimentalne svrhe moguće je CAD-CAM tehnikom izraditi model zdjelice koja će se operirati iz plastike i na njoj simulirati efekt operacije. U budućnosti vjerojatno će se operacijski zahvati na zdjelici planirati računalno, na osnovi trodimenzionalnih rekonstrukcija CT-om ili MR-om. Kompjuterizirana tomografija se koristi da bi se odredila centriranost kukova nakon otvorene i zatvorene repozicije medijalnim pristupom u dojenčadi, kod koje se nakon toga postavlja koksofemoralni sadreni povoj.

**Magnetska rezonancija (MRI)** u dijagnostici displazija acetabuluma ima svoje mjesto u detekciji sindroma acetabularnog ruba da se odredi labralna lezija ili eventualno periartikularni higrom koji može biti povezan s labralnim lezijama. U novije vrijeme se koristi da se odredi centriranost kukova nakon repozicije u dojenčadi. U dijagnostici sindroma acetabularnog ruba koristi se kontrast gadolinij. Potrebno je i određeno iskustvo radiologa koji vrši pretragu.

## LITERATURA

- Antičević D.** Prirodno iščašenje kuka ili razvojni poremećaj kuka. *Liječ Vjesn* 1995;117:150-1.
- Dezateux C, Rosendahl K.** Developmental dysplasia of the hip. *Lancet*. 2007;369:1541-52.
- Graf R.** Fundamentals of sonographic diagnosis of infant hip dysplasia. *J Pediatr Orthop* 1984;4:735-740.
- Graf R.** Guide to sonography of the infant hip. New, York: Thieme, 1987.
- Graf R.** Hip Sonography. Springer-Verlag. Berlin 2006.
- Graf R.** Hüftsonographie. Ein Update. *Orthopäde* 2002;31:181-189.
- Guille JT, Pizzutillo PD, MacEwen GD.** Development dysplasia of the hip from birth to six months. *J Am Acad Orthop Surg*. 2000;8:232-42.
- Harcke T, Girssom LE.** Pediatric hip sonography. *Radiolog Clin North Am* 1999;4:787-96.
- Harcke TH, Kumar JS.** The role of ultrasound in the diagnosis and management of the congenital dislocation and dysplasia of the hip. *J Bone Joint Surg (Am)* 1991;73-A:622-8.
- Hefti F.** Pediatric Orthopaedics in Practice. Springer-Verlag. Berlin 2007.
- Irha E.** Vrijednost ultrazvučnih metoda u dijagnostici razvojnog poremećaja zgloba kuka. *Magistarski rad*. Zagreb: Medicinski fakultet Sveučilišta u Zagrebu;1998:19-21.
- Matasović T, Vrdoljak J.** Ultrazvučna dijagnostika kuka i natkoljenice. U: Kurjak A. *Ultrazvuk u kliničkoj medicini*. Zagreb: Naprijed; 1989:779-89.
- Pajić D.** Ultrazvučna dijagnostika razvojnog poremećaja kuka. Novi Sad: Stylos; 1999.
- Sewell MD, Rosendahl K, Eastwood DM.** Developmental dysplasia of the hip. *BMJ*. 2009;339:b4454.
- Staheli LT.** Practice of Pediatric Orthopaedics. Lippincott Williams&Wilkins. Philadelphia 2006.
- Suzuki S, Kasahara Y, Futami T, Ushikubo S, Tsuchiya T.** Ultrasonography in congenital dislocation of the hip. *J Bone Joint Surg (Br)* 1991;73-B:879-83.
- Suzuki S.** Ultrasound and the Pavlik harness in CDH. *J Bone Joint Surg Br* 1993;75-B:483-7.
- Terjesen T, Rundén TO, Johnsen HM.** Ultrasound in the diagnosis of congenital dysplasia and dislocation of the hip joints in children older than two years. *Clin Orthop* 1991;262:159-69.
- Terjesen T, Runden TO, Tangerud A.** Ultrasonography and radiography of the hip in infants. *Acta Orthop Scand* 1989;60:651-60.
- Vitale MG, Skaggs DL.** Developmental dysplasia of the hip from six months to four years of age. *J Am Acad Orthop Surg*. 2001;9:401-11.
- Vrdoljak J.** Prirodno iščašenje kuka. *Pediatr Croat* 1999;43:15-18.
- Vrdoljak J.** Razvojni poremećaj zgloba kuka i ultrazvučna dijagnostika. *Paediatr Croat* 2000;44(Supl 1):141-6.
- Vrdoljak J.** Suvremeni pristup ranom otkrivanju razvojne displazije kuka. *Pediatr Croat* 1996;42:95-7.
- Weinstein SL, Mubarak SJ, Wenger DR.** Developmental hip dysplasia and dislocation: Part II. *Instr Course Lect*. 2004;53:531-42.
- Weinstein SL.** Natural history of congenital hip dislocation(CDH) and hip dysplasia. *Clin Orthop* 1987;225:62-9.
- Wientroub S, Grill F.** Ultrasonography in developmental dysplasia of the hip. *J Bone Joint Surg (Am)* 2000;82-A:1004-19.
- Willis RB.** Developmental dysplasia of the hip: assessment and treatment before walking age. *Instr Course Lect*. 2001;50:541-5.

# KONZERVATIVNO LIJEČENJE RAZVOJNOG POREMEĆAJA KUKA

Darko Antičević, Marko Bergovec

Razvojni poremećaj kuka jedna je od najčešćih kongenitalnih malformacija uopće, a podrazumijeva široki spektar abnormalnosti kuka. Iako je u prošlosti deformacija bila uniformno nazivana displazijom, danas znamo da kukovi novorođenčeta mogu biti „labaviji“ kao normalna anatomska varijanta, mogu biti displastični, subluksirani ili luksirani. Kao i uvijek u medicini, potrebno je sa što manje invazivnim liječenjem pokušati postići što je moguće bolji rezultat. Liječenje ne smije biti jednoobrazno, nego valja biti stupnjevano prema težini poremećaja i dobi bolesnika. Da bi se moglo odabrati najbolje moguće liječenje, potrebno je detaljno poznavati patoanatomiju i patofiziologiju svakog od 4 nabrojana stupnja razvojnog poremećaja kuka. Cilj liječenja je prvenstveno osigurati normalan rast i razvoj acetabuluma i glave femura. Kongruentnost i koncentričnost zglobnih tijela preduvjet je normalnom anatomskom i funkcionalnom razvoju.

*Cilj je što manje agresivnim  
liječenjem pokušati postići  
što je moguće bolji rezultat*

Prirodna labavost kukova normalna je anatomska varijanta. Kod prirodne labavosti kukova glava femura je koncentrično smještena u acetabulumu, i u pravilu nema znakova displazije acetabuluma. Ipak, takav je kuk moguće provokacijom subluksirati (test labavog kuka po Matasoviću). Povećani laksitet rezultat je najvjerojatnije utjecajem majčinih hormona, dodatno pojačanih utjecajem estrogena koji proizvodi maternica djeteta. Ovo stanje nije bolest, pa stoga nije potrebno liječenje ali je potrebno praćenje pogotovo u slučaju udružene displazije acetabuluma.

Displazija u svojoj definiciji podrazumijeva anomaliju u morfogenezi i defekt je diferencijacije tkiva. Drugim riječima, displazija je poremećaj u razvoju: u užem smislu poremećaj veličine, oblika ili organizacije. U konkretnom slučaju kuka radi se o poremećaju strukture/oblika glave femura, acetabuluma, ili i jednog i drugog. Displastična glava obično je manja, slabije razvijena, uz više naglašenu anteverziju proksimalnog femura. Displastičan acetabulum je plići, a ilijačna komponenta acetabuluma je strmije položena. Rezultat displazije glave femura i/ili acetabuluma je i nekongruentnost konkavnog i konveksnog zglobnog tijela.

Subluksacija i luksacija su termini koji opisuju odnos zglobnih tijela. Dok kod subluksacije postoji kontakt zglobnih tijela koja međusobno nisu u idealnom kontaktu, nisu kongruentni, kod luksacije uopće nema međusobnog kontakta zglobnih tijela. U slučaju razvojnog poremećaja kuka, glava femura se nalazi dislocirana prema postero-latero-kranijalno. U slučaju luksacije kuka potrebno je razlučiti radi li se o reponibilnom ili o nereponibilnom kuku.

Prije provođenja sustavnog probira, bolesnici su razvojnim poremećajem kuka su uglavnom bili klinički opaženi nakon prohodavanja, a do dobi od 5 godina starosti liječenje je započelo tek oko polovica bolesnika. Ultrazvučnim probirom bolesnika s razvojnim poremećajem kuka učinjena je revolucija u dijagnostici, ali i praćenju liječenja bolesnika s razvojnim poremećajem kuka. Grafova metoda mjerenja anatomske odnose u mirovanju češće se primjenjuje u Europi, dok je Harckeova metoda dinamičkog ultrazvučnog pregleda kuka zastupljenija u sjevernoj Americi.

U Hrvatskoj se pristup liječenju zasniva na Grafovoj klasifikaciji ultrazvučnog nalaza kuka. Tip Ia i Ib odgovaraju nalazu normalnih, zdravih kukova. Klinički i radiološki nalaz je u granicama normale za dob. Glava femura je centrirana i stabilna a koštani dio krova acetabuluma je udubljen i dobro natkriva glavu femura. Prijelaz ilijačne kosti u acetabulum (Erker) je oštar ili blago zaobljen. Kut  $\alpha$  je veći od  $60^\circ$ , a  $\beta$  je manji od  $55^\circ$  a u podtipu IB veći od  $55^\circ$ . Hrskavični dio krova acetabuluma je uzak i oštrokutan.

Tip II prema prvotnoj podjeli prema Grafu su u bili displastični kukovi. U kasnijim radovima Graf dijeli tip II u 4 podtipova od kojih su tip IIa+ i IIa- fiziološki nezreli kukovi, a tip IIb su blago displastični kukovi s zakašnjelim okoštavanjem. Kut  $\alpha$  u podtipovima IIa+, IIa- i IIb je od  $50^\circ$  do  $59^\circ$ , a kut  $\beta$  je od  $55^\circ$  do  $77^\circ$ . Podtipove IIa+, IIa- i IIb možemo nazvati i „dobročudne displazije“. Oko 90 % kukova koji su svrstani kao podtip IIa+ i IIa- spontano prelazi u tip I, a ostatak prelazi u podtip IIb. Razlika između podtipova IIa+, IIa- i IIb je samo kronološka. U podtipu IIa+ dojenčad je starosti od 6 tjedana, u tipu IIa- od 6 tjedana od 12 tjedana, a u tipu IIb dojenčad je starija od 3 mjeseca. Mišljenja o potrebi liječenja podtipova IIa se razilaze, dok većina smatra da tip IIb treba liječiti Pavlikovim remenčićima, ili drugim abdukcijским ortozama. U podtipu IIc kut  $\alpha$  je od  $43^\circ$  do  $49^\circ$ , a kut  $\beta$  je od  $55^\circ$  do  $77^\circ$ . U među tipu D kut  $\beta$  je veći od  $77^\circ$ . Podtipove IIc i D možemo nazvati i «maligne displazije» jer je mogućnost spontane rezolucije minimalna i ovi podtipovi mogu u kasnijem tijeku prijeći u subluksaciju. Tip II c se naziva «kritični kuk»a ponekad može biti i praćen određenim stupnjem nestabilnosti. Tip II d ili D je decentrirajući kuk (slika 6) i praćen je u pravilu s nestabilnošću, odnosno u većini slučajeva u ovom podtipu Plamenov test provocirane subluksacije je pozitivan. Kukovi s podtipovima II c i II d zahtijevaju liječenje Pavlikovim remenčićima u dojenčadi mlade od 6 mjeseci ili abdukcijским ortozama u dojenčadi starije od 6 mjeseci, a ukoliko je prisutna abdukcijška kontraktura dolazi u obzir kutana trakcija, a zatim liječenje ortozama.

Prije početka liječenja treba jasno razlikovati „nezrele“ kukove od stvarne razvojne patologije kuka.

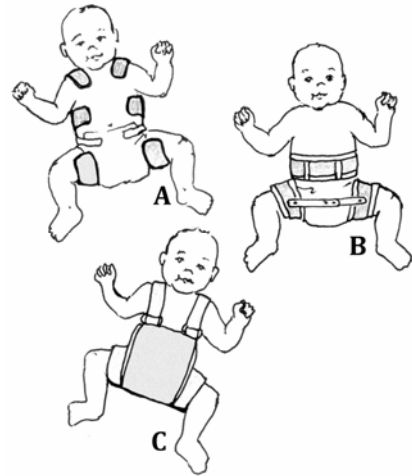
Tip III je decentrirani kuk. Krov koštanog dijela acetabuluma je plitak izaravnat kao i prijelaz u bočnu kost. Hrskavični dio krova acetabuluma je hipertrofirani, a glava femura nije centrirana već kranio-lateralizirana, te je samo djelomice u doticaju s zglobnom čašicom. Kut  $\alpha$  je manji od  $43^\circ$  a  $\beta$  je veći od  $77^\circ$ . Kod tipa IIIa odjek hrskavičnog krova acetabuluma je hipohogen a kod tipa IIIb je hiperehogen zbog strukturalnih promjena. Potrebno je intenzivno liječenje, najpoželjnije s postepenom redukcijom kutanom trakcijom, a zatim ovisno o dobi Pavlikovim remenčićima ili abdukcijškom ortozom, pa i cirkularnim sadrenim povojem u humanoj poziciji.

Tip IV je decentrirani luksirani kuk. Glava femura je izvan acetabuluma i nalazi se u mekim čestimama. Kut  $\alpha$  je manji od  $43^\circ$  a  $\beta$  je veći od  $77^\circ$ . Labrum je evertiran i potisnut glavom femura, a acetabulum je ispunjen vezivnim i masnim tkivom, kao i potisnutom acetabularnom hrskavicom. Zbog odjeka glave, vrata i metafize femura analiza kuteva često nije moguća. U liječenju je potrebna postepena redukcija i stabilizacija, po mogućnosti prvo kutanom trakcijom, a zatim ili Pavlikovim remenčićima, abdukcijškom ortozom ili sadrenim povojem u humanom položaju s kukovima u abdukciji ne više od  $60^\circ$  i fleksiji većoj od  $90^\circ$ .

Prije početka konzervativnog liječenja treba jasno razlikovati nepotpuno „razvijene“ kukove (prema Grafovoj UZV klasifikaciji IIa) od stvarne razvojne patologije kuka. Dostupnost tehnologije doveo je da mnogi imaju tehničke mogućnosti provoditi UZV probir novorođenačkog/dojenačkog kuka. Nesigurnost u interpretaciji ultrazvučnog nalaza nikako ne smije biti argument za započinjanje liječenja, npr. primjenu abdukcijške ortoze. Pretjerano liječenje (eng. over-treatment) Pavlikovim remenčićima ili sličnim ortozama može dovesti do avaskularne nekroze glave femura, te bi trebalo biti vrlo pažljiv pri postavljanju dijagnoze razvojnog poremećaja kuka, kako dijete ne bi bilo pogođeno ovom teškom komplikacijom.

Naglasak se stavlja na što ranije otkrivanje razvojnog poremećaja kuka, te pravodobno započinjanje odgovarajućeg liječenja. Dok se oko ovog postulata svi slažu, ne postoji konsenzus o idealnom trenutku započinjanja konzervativnog liječenja. Naime, čak se i subluksacije kuka uočene neposredno po porodu spontano isprave, te se preporuča u prvih 3 tjedna samo praćenje. U djece starije od 3 tjedna u kojih je klinički i ultrazvučno otkriven razvojni poremećaj kuka potrebno je započeti s liječenjem. Luksacije kuka dijagnosticirane potrebno je liječiti što prije, bez obzira na dob.

Za široko povijanje, koje se redovito preporuča roditeljima, pokazano je kako u slučaju prisutnog razvojnog poremećaja kuka neće dovesti do poboljšanja, i ne treba preporučati kao metodu liječenja. Ipak, potrebno je naglasiti kako je ovaj zaključak donesen na temelju istraživanja provedenih u zapadnoj Europi i Americi, gdje je učestalost razvojnog poremećaja kuka, bez obzira na stupanj, do četiri puta rjeđi nego u slavenskih naroda. Treba li preporučati roditeljima u Hrvatskoj da široko previjaju dojenčad nema konsenzusa. Međutim, valja naglasiti da je široko povijanje korisno kao metoda izbjegavanja povijanja dojenčadi sa skupljenim nogama, što je nepovoljno za normalni razvoj dojenačkih kukova.

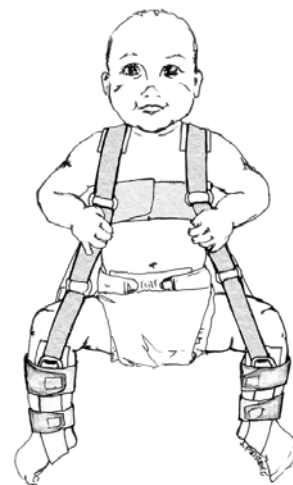

**Slika 1.** Ilustracije nekih od na tržištu prisutnih ortoza za liječenje razvojnog poremećaja kuka. A) von Rosenova ortoza. B) Hilgenreinerov aparat. C) Frejkin jastuk.

Najčešća metoda konzervativnog liječenja je primjena ortoza. Prije nekoliko desetaka godina na tržištu je bilo dostupno više različitih ortoza (Frejkin jastuk, Craigova ortoza, Ilfeldova ortoza, von Rosenova ortoza, Hilgenreinerov aparat, abdukcijske gaćice i druge) (Slika 1), no unazad 20-ak i više godina koriste se gotovo isključivo Pavlikovi remenčići. Pavlikovi remenčići spadaju u skupinu tzv. dinamičkih ortoza, pri čemu je moguće gibanje u dozvoljenom opsegu. Položaj nogu kod postavljenih remenčića mora biti u odgovarajućem položaju (tzv. eng. „human position“): fleksija između  $90^\circ$  i  $110^\circ$  stupnjeva, abdukcija umjereno, nikako više od  $60^\circ$  (Slika 2). Tim položajem glava femura postupno „sjeda“ u svoje predmijevano mjesto u acetabulumu. Veća fleksija i abdukcija od navedene značajno povećava rizik od nastanka avaskularne nekroze glave femura, dok manja fleksija neće dati zadovoljavajući rezultat.

Indikacija za primjenu Pavlikovih remenčića je razvojni poremećaj kuka koji je moguće reponirati. Ovo je važno naglasiti jer, ukoliko postoji opstrukcija repoziciji, potrebno je prvo izliječiti uzrok opstrukcije, bilo konzervativnim bilo operacijskim metodama, ovisno o uzroku, a tek potom nastaviti liječenje Pavlikovim remenčićima.

Redovitim kontrolama - u pravilu svakih 1 do 2 tjedna, prati se rezultat konzervativnog liječenja Pavlikovim remenčićima putem ultrazvuka, te se prema potrebi (radi rasta djeteta) korigira položaj ortoza. U pravilu liječenje Pavlikovim remenčićima, ili drugim ortozama, mora trajati do stabilizacije zgloba kuka i normalizacije ultrazvučnog nalaza (obično 8 do 12 tjedana). Većina autora navode kako je potrebno postići redukciju i stabilizaciju kukova u tijeku 2 tjedna od početka



**Slika 2.** Pavlikovi remenčići.



nošenja Pavlikovih remenčića; ako do toga ne dođe, navode kako je valja mijenjati metodu liječenja.

Pojava jezgre osifikacije u glavi femura može biti odgođena u bolesnika s razvojnim poremećajem kuka, ponekad i više mjeseci. S druge strane, ultrazvučno ili radiološko neprikazivanje jezgre osifikacije može biti i znak avaskularne nekroze glave. Odgovarajuće predznanje i iskustvo nadležnog liječnika pretpostavljaju prepoznavanje detalja u nalazima, te odgovarajući medicinski odgovor.

Konsenzus o ukupnom trajanju kao i terminalnoj dobi završetka konzervativnog liječenja razvojnog poremećaja kuka ne postoji. Smatra se kako se liječenje Pavlikovim remenčićima ne bi trebalo započeti u djece starije od 6 mjeseci kao i u djece s tzv. teratološkom dislokacijom kuka. Valja naglasiti kako se nakon dobi prohodavanja postotak uspješnog konzervativnog liječenja rapidno smanjuje.

Uloga roditelja ovdje je neobično važna: potpuna suradljivost, praćenje uputa nadležnog ortopeda kao i redovite kontrole nužan su preduvjet uspjeha liječenja. Iako remenčići mogu biti nespretni u svakodnevnom životu, i manje iskusnim roditeljima predstavljati opterećenje, roditeljima treba dati punu podršku uz objašnjenje važnosti praćenja uputa. Literatura navodi kako je čak četvrtina neuspjeha konzervativnog liječenja razvojnog poremećaja kuka Pavlikovim remenčićima rezultat roditeljskog nepridržavanja uputa.

*Nakon 6. mjeseca života konzervativno liječenje se više ne bi trebalo provoditi Pavlikovim remenčićima.*

Svoje mjesto u konzervativnom liječenju razvojnog poremećaja kuka imaju i abdukcijske ortoze, te sadreni povoji. Sadreni povoji mogu se primjeniti i u slučajevima kada je očita nesuradljivost obitelji, ili u slučaju nepovoljne socijalne situacije.

U dobi između 6 i 18 mjeseci metoda izbora liječenja je kraća perkutana trakcija (do sedam ali ne više od 14 dana) i repozicija kuka, ponekad u anesteziji, te sadrena imobilizacija u odgovarajućem položaju (tzv. eng. „human position“), u trajanju od 8 do 9 tjedana. Nakon repozicije i sadrene imobilizacije nužno je učiniti CT kukova ili MR da se isključi eventualni dorzalni položaj glave bedrene kosti i eventualni pritisak na stražnji dio acetabuluma. Oštećenje stražnjeg dijela acetabuluma i luksaciju kuka je iznimno teško liječiti.

Razvojni poremećaj kuka može biti povezan i sa drugim poremećajima, kao što su neurološke bolesti (npr. meningomijelokela ili spastični oblici cerebralne paralize), poremećaji vezivnog tkiva (npr. Ehlers-Danlos sindrom) ili miopatske bolesti (npr. multipla kongenitalna artrogripoza). Liječenje razvojnog poremećaja kuka u bolesnika s nekim od takvih drugih poremećaja potrebno je strogo individualizirati, s posebnom pažnjom prema osnovnoj bolesti. Ova stanja svojim opsegom prelaze okvire ovog teksta.

Što je duže vrijeme prošlo od rođenja do otkrivanja razvojnog poremećaja kuka, to su potencijalna oštećenja glave femura i/ili acetabuluma, zbog neodgovarajućeg anatomskeg odnosa zglobnih tijela, veća. Pritom promjene na kostima tj. hrskavici acetabuluma i glave femura prate i promjene na okolnim mekim tkivima: labrumu, limbusu, ligamentu teres, ligamentu transversum acetabuli, tetivi iliopsoasa i zgloboj čahuri.

Labrum čini fibrokartilaginozni koji kao prsten obavija vanjske rubove acetabuluma, i povećava njegovu površinu za oko jednu trećinu. Ako je glava femura sublustrana ili luksirana, labrum može biti invertiran prema unutra, te mehanički ograničavati redukciju. Kod sublustracije ili luksacije i ligament teres je napet i hipertrofičan, a sa pulvinarom (masnim tkivom unutar acetabuluma) također može predstavljati mehaničku opstrukciju repozicije glave femura u acetabulum. Ligament transversum acetabuli skraćen je i u naravi predstavlja najsnažniju prepreku repoziciji. Nepravilno rastegnuta zglobojna čahura i napet iliopsoas također se smatraju mehaničkim deformatorima kuka.

Većina ovih anatomskih struktura je jasno vidljiva na artrografiji ili magnetskoj rezonanci. One predstavljaju teško premostivu prepreku pri konzervativnom liječenju razvojnog poremećaja kuka. Nasilni pokušaji repozicije nikako se ne preporučaju, jer pored vrlo upitnog uspjeha takovog zahvata mogu rezultirati i avaskularnom nekrozom glave femura. Metoda izbora liječenja takovih stanja je operacijski zahvat - ekscizija interpozituma, uz obavezno inciziju ligamenta transverzum acetabuli.

Nakon doba prohodavanja tj. nakon 18 mjeseci života bolesnika s razvojnim poremećajem kuka nema više indikacije za konzervativno liječenje, već se prema indikaciji preporuča operacijski zahvat različitog opsega: operacija na mekim tkivima, na proksimalnom femuru, na zdjelici, otvorena repozicija, ili kombinacija navedenog.

*Nakon 18 mjeseci života bolesnika s razvojnim poremećajem kuka nema više indikacije za konzervativno liječenje.*

Edukacija opće populacije te odgovarajućih zdravstvenih radnika također spada u domenu ortopedije. Javnost je potrebno upoznati sa samom problematikom razvojnog poremećaja kuka, kliničkom slikom, mogućnostima liječenja, a posebno na ulogu roditelja kao partnera u liječenju djeteta, pri čemu je važna potpuna suradljivost. Primarna prevencija i rano otkrivanje bolesnika s razvojnim poremećajem kuka sastoji se od analize rizičnih čimbenika, kliničkog pregleda i UZV. U većem ili manjem opsegu svoj doprinos moraju dati svi zdravstveni radnici koji su u primarnom kontaktu s novorođenčecom ili dojenčecom: pedijatri u rodilištu, pedijatri na nivou primarne zdravstvene zaštite, fizijatri, te patronažne i druge medicinske sestre. Ipak, konzervativno liječenje razvojnog poremećaja kuka izliječiti će gotovo 95% bolesnika, dok će u oko 5% bolesnika bez obzira sve biti potrebno operacijsko liječenje.

**Tablica 1.** (na slijedećoj stranici)

Pregled ultrazvučnog nalaza, preporučenog načina opisivanja i kliničkog pristupa, prema Grafu. Oblikovanje koštanog dijela krova acetabuluma može biti dobro, zadovoljavajuće, manjkavo, jako manjkavo i loše. Lateralni rub acetabuluma (tzv. erкера) može biti oštar (oštrokutan), zaobljan, okrugao i strm. Položaj glave femura u acetabulumu može biti centriran ili decentriran.

Klasifikacija	Oblikovanje koštanog dijela acetabuluma	Oblik lateralnog ruba acetabuluma (erkera)	Hrskavično natkrovljenje glave	Kut $\alpha$	Kut $\beta$	Terapija
Zreli kuk, nema dobne granice						
<b>Ia</b>	dobro	oštar	jasno, potpuno katkrovljuje glavu	>60°	<55°	nije potrebna
<b>Ib</b>	dobro	blago zaobljen	zdepasto, u većem dijelu natkrovljuje glavu	>60°	>55°	nije potrebna
„Nezreli“ kuk, kod djece mlađe od 3 mjeseca						
<b>Ila +</b> (fiziološki, primjereno za dob)	zadovoljavajuće	zaobljen	široko, natkriva veći dio glave	50°-59°	>55°	nije potrebna (granične slučajeve pratiti)
<b>Ila -</b> (kašnjenje u dozrijevanju)	manjkavo	zaobljen	široko, natkriva veći dio glave	50°-59°	>55°	ortoza (granične slučajeve samo pratiti)
„Nezreli“ kuk, kod djece starije od 3 mjeseca						
<b>Ilb</b> (kašnjenje u razviku koštanih struktura)	manjkavo	zaobljen	široko, natkriva veći dio glave	50°-59°	>55°	ortoza
Nema dobne granice						
<b>Ilc</b> (ugroženi - kritični kuk)	jako manjkavo	zaobljen	široko, natkriva glavu	43°-49°	<77°	ortoza
<b>D</b> (decentrirani kuk - subluksacija)	jako manjkavo	zaobljen / strm	izmaknuto	43°-49°	<77°	redukcija, stabilizacija ortozom ili sadrenim povojem
<b>IIla</b> (ekscentrični kuk - subluksacija)	loše	strm	izmaknuto, ne vidi se na UZV	<43°	<77°	redukcija, stabilizacija ortozom ili sadrenim povojem
<b>IIlb</b> (ekscentrični kuk - subluksacija)	loše	strm	izmaknuto, vidljivo na UZV	<43°	<77°	redukcija, stabilizacija ortozom ili sadrenim povojem
<b>IV</b> (ekscentrični kuk - luksacija)	loše	strm	potisnuto između glave femura i ilijalne kosti	<43°	<77°	redukcija, stabilizacija ortozom ili sadrenim povojem

## LITERATURA

- Antičević D.** Prirodno iščašnja kuka ili razvojni poremećaj kuka? *Liječ Vjesn* 1995;117:150-1.
- Cady RB.** Developmental dysplasia of the hip: definition, recognition, and prevention of late sequelae. *Pediatr Ann.* 2006;35:92-101.
- Dezateux C, Rosendahl K.** Developmental dysplasia of the hip. *Lancet.* 2007;369:1541-52.
- Gelfer P, Kennedy KA.** Developmental dysplasia of the hip. *J Pediatr Health Care.* 2008;22:318-22.
- Graf R.** Guide to sonography of the infant hip. New, York: Thieme, 1987.
- Guille JT, Pizzutillo PD, MacEwen GD.** Development dysplasia of the hip from birth to six months. *J Am Acad Orthop Surg.* 2000;8:232-42.
- Sewell MD, Rosendahl K, Eastwood DM.** Developmental dysplasia of the hip. *BMJ.* 2009;339:b4454.
- Storer SK, Skaggs DL.** Developmental dysplasia of the hip. *Am Fam Physician.* 2006;74:1310-6.
- Vitale MG, Skaggs DL.** Developmental dysplasia of the hip from six months to four years of age. *J Am Acad Orthop Surg.* 2001;9:401-11.
- Vrdoljak J.** Razvojni poremećaj zgloba kuka i ultrazvučna dijagnostika. *Paediatr Croat* 2000;44(Supl 1):141-6.
- Weinstein SL, Mubarak SJ, Wenger DR.** Developmental hip dysplasia and dislocation: Part II. *Instr Course Lect.* 2004;53:531-42.
- White KK, Sucato DJ, Agrawal S, Browne R.** Ultrasonographic findings in hips with a positive Ortolani sign and their relationship to Pavlik harness failure. *J Bone Joint Surg (Am)* 2010;92:113-20.
- Willis RB.** Developmental dysplasia of the hip: assessment and treatment before walking age. *Instr Course Lect.* 2001;50:541-5.



# PREVENCIJA, LEGISLATIVA I KONTROVERZE RAZVOJNOG POREMEĆAJA KUKA

Igor Šmigovec

Razvojni poremećaj zgloba kuka i posljedice takvog poremećaja nisu samo problem oboljelog djeteta i obitelji već su i značajan javno zdravstveni problem. Trenutno se smatra da je 9-10% svih zamjena kukova umjetnim implantatima učinjena radi razvojnog poremećaja zgloba kuka. Navedena činjenica opravdava pokušaj prevencije nastanka oštećenja kuka. U prevenciji razvojnog poremećaja zgloba kuka u velikoj većini država svijeta danas postoji probir. Kao standard se uz klinički koristi i ultrazvučni pregled kukova. Sedamdesetih godina prošlog stojeća Prof. Reinhard Graf razvio je praktičnu i reproducibilnu metodu ultrazvučnog probira kukova u djece koja se relativno lako poučava i uči. Radovi Profesora R. Grafa prepoznati su tijekom vremena i osamdesetih godina dovode do općeg probira kukova u djece na području Austrije, Njemačke i Švicarske. Programi probira su se tijekom vremena pokazali uspješni u mnogim državama no unatoč tome grafova metoda je i dalje područje kontroverzi kao i cijeli program probira. Otpor i kritike većinom dolaze iz anglo- američkih zemalja radi „percipirane kompleksnosti“ budući da Grafova metoda ne koristi originalne kliničke i radiološke klasifikacije normalnih, displastičnih, subluskiranih i luksiranih kukova. Ultrazvuk je mnogo osjetljivija pretraga od rendgena i može pokazati stanje mekih česti a u novorođenog djeteta kuk je većinom građen od mekih česti. Uz statički prikaz moguće je i dinamički pregledati kuk te omogućava vizualizaciju nestabilnosti. S obzirom da ultrazvuk detaljnije pokazuje patološku anatomiju moguće je preciznije dijagnosticirati stanje kuka te prikladnije planirati liječenje.

Prije ere ultrazvuka u probiru korišten je samo klinički pregled no tijekom godina pokazalo se da Ortolani i Palmen/Barlow test imaju uz specifičnost od 100% osjetljivost od samo 60%, i to u iskusnim rukama. Točnost navedenih testova je najveća u prvih 48 sati nakon rođenja da bi kasnije postali sve manje točni. U nereponibilnim i teratološkim luksacijama ti testovi biti će negativni. Ostali testovi kao ograničen je abdukcije , asimetrija glutealnih brazdi, Galeazzijev test nisu uopće pouzdani u dijagnozi iščašenog a niti displastičnog kuka u novorođenčeta. U ultrazvučno dijagnosticiranom razvojnim poremećajem kuka ograničena abdukcija je 90 % specifična, a osjetljivost je 70% - podjednako kao Ortolani, Palmen/Barlow test u neiskusnog kliničara. Iz navedenog jasno je da samo klinički probir nedostatan.

*Mnogi široko korišteni klinički testovi nisu pouzdani u dijagnostici razvojnog poremećaja kuka.*

Osim načina probira kontranverznan je i probir u svojim temeljnim postavkama s obzirom da se može raditi univerzalni (neselektivni) probir (pregled sve novorođene djece) ili selektivni probir (sva djeca sa faktorima rizika). Probir može biti jedno-etapni (pregled u rodilištu), dvo-etapni (pregled u rodilištu i pregled ortopeda 4-6 tjedana kasnije), tro-etapni (pregled u rodilištu, pregled ortopeda 4-6 tjedana kasnije i kontrolni pregled ortopeda u dobi djeteta od 3 mjeseca) ili više-etapni. Kritičari univerzalnog probira govore da takav probir dovodi do prekomjernog broja nepotrebno liječene djece, sporna je i cijena univerzalnog probira kao i mogućnost organizacije takvog projekta. Austrija, Njemačka i Švicarska univerzalni probir uvode osamdesetih godina i danas je reguliran zakonom, dakle obavezan je za svu djecu. Probir je dvo-etapan, u rodilištu (ortoped) te za 6-8 tjedana po mogućnosti ortoped ili ako to nije moguće pedijatar, nalaz radiologa se ne priznaje. U slučaju patologije drugi je pregled zakazan ranije. Na temelju analize prvih 5 godina

programa probira u Njemačkoj vidjelo se je da i dalje postoje slučajevi kasno dijagnosticiranog ili nedijagnosticiranog RPZK a to pripisuju nekompletnom odzivu u prvim godinama programa (20% nepregledanih u prvoj godini) no i zagovaraju unaprijeđenje dijagnostike u smislu bolje edukacije stručnjaka u ultrazvuku (20% patologije bilo je previđeno na prvom UZV pregledu) i unaprijeđenja liječenja. Dosadašnja iskustva iz navedenih zemalja snažno podupiru univerzalni probir. Prema dostupnim podacima zakonska obveza za probir postoji još u dvije države, od 2000 u Bugarskoj i od 2006. u Republici Slovačkoj. Programi probira dakako postoje u mnogim državama, no nisu zakonski regulirani i variraju od države do države. Unutar iste države od pokrajine do pokrajine, pa i od grada do grada ili čak pojedinih centara u istom mjestu. Tako primjerice, u pokrajini Veneto u Italiji, programa probira nema, na ultrazvučni pregled upućuju pedijatri iz rodilišta ukoliko je pozitivan Ortolani ili postoje rizični faktori.

*U Austriji, Njemačkoj i Švicarskoj univerzalni probir zakonom je reguliran dulji niz godina.*

Ultrazvučni pregled rade radiolozi ili drugi liječnici podučeni na odgovarajući način, no ovisno o bolnici, nema legislative. U jednoj od ustanova u pokrajini Veneto UZV kukova se ponavlja svaki mjesec do 6. mjeseca života, a tada RTG, te ponovo svake godine do 4. godine života. U bogatijim pokrajinama Italije kao što je primjerice Lombardija probir zahvaća svu djecu. U Republici Slovačkoj od 2006. godine na snazi je zakon o univerzalnom dvo-etapnom probiru, svako dijete je klinički pregledano od strane neonatologa ili ortopeda nakon rođenja i još jednom sa 6 tjedana ultrazvučni pregled ortopeda, u nekom regijama Slovačke UZV rade i radiolozi no konačni nalaz mora dati Ortoped. U Ujedinjenom kraljevstvu, preporuke za probir kukova iz 1986. godine navode da se 60 % nestabilnih i dislociranih kukova nalaze u „rizičnoj skupini djece“, te stoga preporučaju probir samo rizične skupine. Kao faktori rizika su navedeni: stav zatkom, obiteljska pozitivna anamneza, posturalne anomalije stopala i vrata, oligohidramnion i intrauterini zastoj rasta. Paton i suradnici pokazuju da je pravi postotak tek 31%. S vremenom kao značajni faktori rizika izdvojeni su samo stav

*Unutar nekih država, od pokrajine do pokrajine, pa i od grada do grada ili čak i pojedinih centara u istom gradu nema dogovora oko potrebe i kriterija probira.*

zatkom i obiteljska pozitivna anamneza. Postalo je jasno da selektivan probir rizične skupine klinički i ultrazvukom iako smanjuje incidenciju operacijskih zahvata na kuku u najbolju ruku daje iste rezultate kao i neselektivni samo klinički pregled.

Preporuke iz 2001. godine navode da se ultrazvučno pregledaju djeca s pozitivnim Ortolani, Palmen/Barlow testom, djeca sa pozitivnom obiteljskom anamnezom i ako je postojao stav zadkom. Unatoč takvim preporukama danas u Ujedinjenom kraljevstvu i dalje oko 60 % ogranaka (primary care trusts (PCTs)) Nacionalnog zdravstvenog sustava (NHS) koji raspoređuju sredstva za zdravstvo nema program probira kukova u ponudi svojim osiguranicima. To ne znači da se probir ne provodi već da je na volju pojedinom centru u smislu kako, koliko učestalo i tko će vršiti probir kao i da li će to biti selektivno ili univerzalno. Sjedinjene američke države fakultativno provode probir, ovisno o rezultatima istraživanja pojedinih centara. Objavljeni su i zaključci grupe za pitanja prevencije bolesti u SAD-u (U.S. Preventive Services Task Force (USPSTF)) koji navode nedostatak dokaza za potvrdu ali i za odbacivanje kliničkog i ultrazvučnog probira. Općenito u svijetu do sada ne postoji konsenzus o načinu i obliku probira, nema konsenzusa o tome tko bi trebao provoditi probir, poznato je da ukoliko preglede (klinički i ultrazvučni) rade manje iskusni stručnjaci mogućnost pogreške je veća. U mnogim zemljama svijeta postoje preporuke glede probira no treba znati da se preporuke daju na temelju više faktora kao što su učestalost poremećaja, cijena pregleda, dotadašnja iskustva i objavljene studije stručnjaka, broja liječnika osposobljenih za probir itd. Navedeni, a i drugi faktori uključeni u sastavljanje preporuka variraju značajno između pojedinih država. Treba uzeti u obzir iskustva drugih država, no u vidu navedenoga jasno je da strategiju probira treba shvatiti lokalno, a ne jednostavno prepisati preporuku druge države.

*U Hrvatskoj djeca dolaze na prvi ortopedski pregled kukova u dobi između 3 i 6 mjeseci, što je prekasno.*

U Hrvatskoj se s ultrazvučnim pregledima dječjih kukova počelo već 1983. godine (među prvima u Europi). Javor Vrdoljak i suradnici iz rada iz

1989. godine zalažu se za neselektivni pregled u rodilištu (primarni probir). Govore i o sekundarnom ultrazvučnom probiru ukoliko se probir ne provede u rodilištu nego kasnije u dojenačkoj dobi. Unatoč dugoj tradiciji kliničkog i ultrazvučnog probira kukova postojeće stanje u Hrvatskoj nije zadovoljavajuće. Naša djeca dolaze na prvi ultrazvučni pregled između 3 i 6 mjeseci starosti, a neka po preporukama medicinaru sa kojima se susreću u prvim tjednima života niti ne trebaju doći. Potreban je jasno artikuliran stav o probiru te nakon toga zajednički istup prema zakonodavcu sa ciljem pravne regulacije probira što je i trend u razvijenom svijetu.



## LITERATURA

**Eastwood DM.** Neonatal hip screening. *Lancet.* 2003;361:595-7.

**Ihme NJ, Niethard FU, Aldenhoven L, von Kries R, Katthagen BD.** 5-years-results of the German ultrasound-hip-screening-program. *J Bone Joint Surg* 2003; 85-B; SUPP III, 256.

**Imrie M, Scott V, Stearns P, Bastrom T, Mubarak SJ.** Is ultrasound screening for DDH in babies born breech sufficient? *J Child Orthop.* 2009 Nov 14. [Epub ahead of print]

**Jari S, Paton RW, Srinivasan MS.** Unilateral limitation of abduction of the hip. A valuable clinical sign for DDH? *J Bone Joint Surg Br.* 2002;84:104-7.

**Jones D.** Neonatal detection of developmental dysplasia of the hip (DDH). *J Bone Joint Surg Br.* 1998;80:943-5.

**Patel H; Canadian Task Force on Preventive Health Care.** Preventive health care, 2001 update: screening and management of developmental dysplasia of the hip in newborns. *CMAJ.* 2001;164:1669-77.

**Paton RW, Srinivasan MS, Shah B, Hollis S.** Ultrasound screening for hips at risk in developmental dysplasia. Is it worth it? *J Bone Joint Surg Br.* 1999;81:255-8.

**Shipman SA, Helfand M, Moyer VA, Yawn BP.** Screening for developmental dysplasia of the hip: a systematic literature review for the US Preventive Services Task Force. *Pediatrics.* 2006;117:e557-76.

**Vrdoljak J, Japel I.** Ultrazvučni probir za luksacijsku manu kuka. U: *Kurjak i sur. Ultrazvuk u kliničkoj medicini.* Naprijed, Zagreb, 1989;361-3.

**Wirth T, Stratmann L, Hinrichs F.** Evolution of late presenting developmental dysplasia of the hip and associated surgical procedures after 14 years of neonatal ultrasound screening. *J Bone Joint Surg Br.* 2004;86:585-9.

# OPERACIJSKO LIJEČENJE RAZVOJNOG POREMEĆAJA KUKA U DJEČJOJ I ADOLESCENTNOJ DOBI

Tomislav Đapić, Darko Antičević

Operacijskom liječenju razvojnog poremećaja kuka u dječjoj i adolescentnoj dobi pristupamo kad su iscrpljene sve mjere konzervativnog liječenja. Cilj operacijskog liječenja je postići centrirani zglob s normalnim anatomskim odnosima te puni opsega pokreta, a pri tome izbjeći komplikacije. Pri operacijskom liječenju važno je ne izazvati avaskularnu nekrozu, koja je izuzetno rijetka u prirodnom tijeku razvojnog poremećaja kuka, te ne oštetiti epifizne i apofizne ploče rasta gornjeg dijela femura i acetabuluma. U operacijskom liječenju razvojnog poremećaja kuka dječje i adolescentne dobi koriste se otvorena repozicija zgloba s kapsulorafijom, korektivne osteotomije proksimalnog femura i zdjelice, te kombinacije navedenih metoda. Pri odabiru operacijske metode važno je poznavati prirodni tijek pojedinih varijanti razvojnog poremećaja kuka, te uvažavati potencijal rasta, npr. ukoliko kod starijeg djeteta operiramo visoke obostrane lukscije kukova bez lažnih acetabuluma, velika je šansa za razvoj prijevremenih bolova i kontraktura, dočim su u prirodnom tijeku šanse za razvoj sekundarne koksartorze male.

*Operacijsko liječenje primjenjuje se tek kad se iscrpe sve mogućnosti konzervativnog liječenja.*

U prvih godinu dana operacijsko liječenje je rijetko potrebno, u toj dobi koristi se tenotomija musculus aduktora longusa, iliopsoasa i otvorena repozicija medijalnim transaduktornim pristupom. Pri zatvorenoj repoziciji kuka ukoliko konzervativnim mjerama nismo riješili aduktornu kontrakturu dostato je tentotomirati m. aduktor longus. Ukoliko je nakon toga sigurnosna zona po Ramseyu široka, postavlja se cirkularni sadreni koksofemoralni povoj. Važno je da fleksija u kukovima bude više od 100°, a abdukcija ne više od 60°. Ukoliko je nakon tenotomije musculus aduktor longusa sigurnosna zona uska potrebno je učiniti artrografiju, te ako ona pokazuje opstrukciju u vidu invertiranog labruma ili strikture kapsule pristupa se tenotomiji musculus iliopsoasa, te repoziciji kuka medijalnim pristupom. Interval kojim se pristupa na zglobnu čahuru može imati kod medijalnog transaduktornog pristupa više varijacija. Klasičnim medijalnim pristupom po Ludloffu pristupa se kroz interval između aduktor brevis i pektineusa, lowa pristupom pristupa se na zglobnu čahuru između pektineusa i vaskularnog snopa, u pristupu po Fergusonu pristupa se na zglobnu čahuru između musculus aduktor brevis i magnusa. Potrebno je tupom preparacijom prikazati zglobnu čahuru i paziti da se ne ozljedi arterija cirkumfleksa femoris posterior. Čahura se incidira uzdužno u smjeru vrata ili u križ, ako je prisutan pažljivo se odstrani pulvinar, a presjeku se ligamenti: transversum acetabuli i kapitis femoris, glava se reponira, ne radi se rafija kapsule. U Klinici za ortopediju, ukoliko je potrebna otvorena repozicija kuka u prvoj godini života koristi se medijalni transaduktorni pristup po Ludloffu. Nedostatak medijalnog pristupa je veća mogućnost avaskularne nekroze (do 15%), a nije moguća kvalitetna kapsulorafija. Kod teratogenih prirodnih iščašenja prisutnih po rođenju otvorena repozicija medijalnim transaduktornim pristupom nije podesna, te je bolje repoziciju odgoditi do navršene druge godine, te je učiniti prednjim ili anterolateralnim pristupom u kombinaciji s osteotomijom zdjelice i femura.

Nakon prve godine života starosti u slučajevima luksacije otvorena repozicija kuka s kapsulorafijom se u pravilu čini prednjim, anterolateralnim pristupom ili lateralnim pristupom i kombinira ili s korektivnom intertrohanternom varizacijsko-derotacijskom osteotomijom sa ili bez skraćanja proksimalnog femura, a nakon navršene druge godine

*Između 1. i 4. godine primjenjuju se operacijski zahvati pri kojima se računa na veliki potencijal remodelacije acetabuluma.*

života i s osteotomijom zdjelice. Do četvrte godine života acetabulum, ukoliko nije izrazito displastičan, posjeduje značajnu sposobnost remodelacije. Uz otvoreno centriranje zgloba, korektivnom intertrohanternom varizacijsko-derotacijskom osteotomijom može doći do spontane korekcije displazije acetabuluma. Neki radovi pokazuju da su bolji rezultati za dugoročno normalan zglob ako se otvorena repozicija kombinira s osteotomijom zdjelice po Salteru, Degi ili Pembertonu.

Otvorena repozicija se može kombinirati u istom aktu s osteotomijom femura i zdjelice. Što je ekstenzivniji zahvat i viša luksacija, veća je opasnost od avaskularne nekroze glave femura i kontrakture kuka. Izbor kombinacije, izbor vrste osteotomije zdjelice, ovisi o stupnju displazije acetabuluma, decentriranosti zgloba, visini luksacije, iskustvu, procjeni individualne sposobnosti remodelacije zgloba, iskustvu te školi kojoj pripada operater. Kao i u krugiji prirodnog ekvinovarusu vrijedi pristup liječenju tipa „à la carte“. Kod blažih i umjerenih subluksacija nije potrebna otvorena repozicija zgloba, te se centriranje zgloba postiže osteotomijom femura ili zdjelice, ili kombinacijom. Otvaranje zgloba je potrebno izbjeći ako je moguće, pri čemu nam pomaže artrografija. Ako se operater odluči na otvorenu repoziciju, potrebno je odstraniti sve zapreke za repoziciju, presjeći tetivu psoasa ili iliopsoasa, resecirati ligamentum kapitis femoris i transversum acetabuli, odstraniti fibrozno i masno tkivo u acetabulumu - tzv. pulvinar, labrum nije poželjno ekscidirati, eventualno se može radijalno narezati, ali je poželjnije sačuvati ga, potrebno je produžiti sve skraćene dijelove kapsule. Po uklanjanju zapreka može se pokušati repozicija. Skraćenje femura intertrohanterno s varizacijom i derotacijom olakšava repoziciju. Nakon repozicije glava mora biti koncentrično reducirana. „Vakum“ fenomen ili fenomen „poljupca“ je korisna potvrda dobre repozicije. Ukoliko je nakon otvorene repozicije i korektivne osteotomije stabilnost zgloba mala, neophodno je učiniti korektivnu osteotomiju zdjelice.

*Nakon 4. godine života operacijskim zahvatom potrebno je normalizirati anatomske odnose.*

Vrlo je važno višak kapsule resecirati i učiniti kapsulorafiju jakim neresorptivnim ili resorptivnim šavovima. Kao osteosintetsko sredstvo nakon korektivne osteotomije proksimalnog femura do četvrte godine može se koristiti vanjski fiksator u kombinaciji s jednom Kirschnerovom žicom ili razne vrste pločica sa sječivima raznih profila i vijcima. U novije vrijeme razvijene su pločice s vijcima koji imaju navoj na glavi tako da se fiksiraju za pločicu (tzv. LCP).

Nakon četvrte godine mogućnost spontane remodelacije acetabuluma i proksimalnog femura je značajno manja, te u istom aktu treba normalizirati anatomske odnose. Mogućnost avaskularne nekroze je i dalje velika u kombiniranih procedurama s otvorenom repozicijom, a vjerovatnost ranije sekundarne koksartroze je povećana. Subluksirane kukove te unilateralno luksirani zglob u pravilu treba centrirati kombiniranim procedurom. Kod bilateralnih visokih luksacija treba biti oprezan kao što je predhodno navedeno. Salterova osteotomija zdjelice se koristi do 6 godine u korekciji umjerenih displazija acetabuluma s acetabularnim indeksom ne većim od 40°. Iznad 40° stupnjeva svoje mjesto imaju acetabuloplastike tipa Pemberton i Dega, koje su uspješno izvedive do desete godine. Nakon osme godine života za poboljšanje natkrovljenosti glave femura može se koristiti trostruka osteotomija zdjelice, a po zatvaranju triradijatne hrskavice periacetabularne poligonalne i sferične osteotomije. U korekciji morfologije proksimalnog femura u veće djece i adolescenata svoje mjesto imaju osteotomije femura i to derotacijsko-varizacijska intertrohanterna osteotomija, distalizacija i lateralizacija velikog trohantera, te operacija elongacije vrata po Morscheru.

*Izuzetno je važno učiniti sve kako bi se izbjegla avaskularna nekroza kao moguća katastrofalna komplikacija.*

## PODJELA I PREGLED OSTEOTOMIJA ZDJELICE

Osnovni cilj osteotomija zdjelice i artroplastika acetabuluma je poboljšati natkrovljenost glave femura, te spriječiti nastanak sekundarne koksartoze, ili ako je sekundarna koksartroza prisutna usporiti ili zaustaviti njenu progresiju. Bolje natkrovljenje glave femura zahvatima na zdjeličnoj kosti postiže se :

- 1) preusmjeravanjem cijelog acetabuluma kompletnim osteotomijama zdjelice,
- 2) preusmjeravanjem dijela acetabuluma inkompletnim osteotomijama zdjelice,
- 3) apozicijom nevaskulariziranih i vaskulariziranih autotransplantata ili homotransplantata kosti iznad glave femura,
- 4) apozicijom osteotomirane ilijačne kosti (Chiari).

S obzirom na volumen acetabuluma osteotomije zdjelice i artroplastike acetabuluma dijelimo na one koje:

- 1) ne mijenjaju volumen acetabuluma (kompletne osteotomije),
- 2) smanjuju volumen acetabuluma (inkompletne osteotomije, acetabuloplastike),
- 3) povećavaju volumen acetabuluma koštanim natkrovljavanjem (Chiari, apozicijske artroplastike).

Osteotomije zdjelice s obzirom na opsežnost dijelimo na:

- 1) kompletne osteotomije (Salter, dvostruke, trostruke, periacetabularne poligonalne i periacetabularne sferične osteotomije, Chiariju),
- 2) inkompletne osteotomije zdjelice (acetabuloplastike: Pemberton, Dega, San Diego).

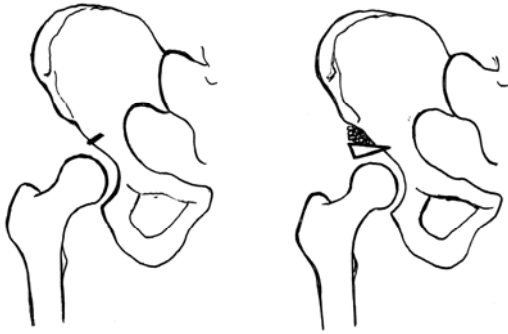
S obzirom na kvalitetu natkrovljenja glave femura osteotomije zdjelice i artroplastike acetabuluma dijelimo na one kod kojih

- 1) natkrovljenje glave femura je hrskavično (Salter, acetabuloplastike, dvostruke, trostruke, periacetabularne poligonalne i periacetabularne sferične osteotomije),
- 2) natkrovljenje glave femura nije hrskavično (Chiari, apozicijske artroplastike - shelf operacije).

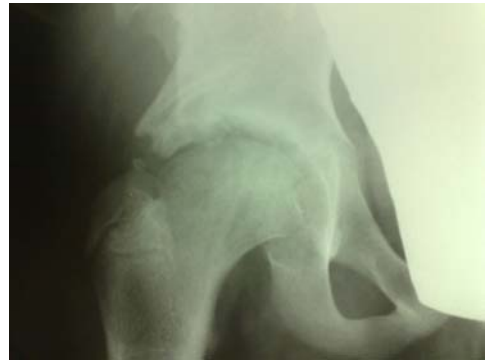Tönnis dijeli operacije na zdjelici na:

- 1) shelf operacije ili apozicijske artroplastike acetabuluma,
- 2) acetabuloplastike,
- 3) redirekcijske osteotomije zdjelice ili osteotomije preusmjeravanja acetabuluma,
- 4) osteotomija zdjelice po Chiariju.

**Apozicijske artroplastike** (tzv. „Shelf“ operacije acetabuluma) su operacije kod kojih se upotrebom koštanih autolognih ili homolognih kortikospongioznih transplantata povećava natkrovljenost glave femura. Kod shelf operacija volumen acetabuluma se povećava koštanim natkrovljenjem. Ubrajaju se u tzv. operacije spašavanja („salvage procedures“). Indicirane su ako drugim metodama ne možemo postići efekt natkrovljenja (npr. kada je zglobov inkongruentan). Nedostatak im je što je potrebna imobilizacija i inkorporacija transplantata je nepredvidljiva. Teoretska je prednost ovih zahvata da omogućavaju neograničeno natkrovljene glave femura u svim smjerovima. U novije vrijeme postoji mogućnost natkrovljena mikrovaskularnim autolognim transplantatom. Najpoznatije shelf operacije su po Staheliju i Wilsonu. Rijetko se primjenjuju i spadaju u red opsoljenih zahvata. U teoriji nema dobnog ograničenja za ove zahvate (Slike 1a i b).



**Slika 1a.** Shema apozicijske acetabuloplastike.



**Slika 1b.** RTG kuka nakon apozicijske acetabuloplastike.

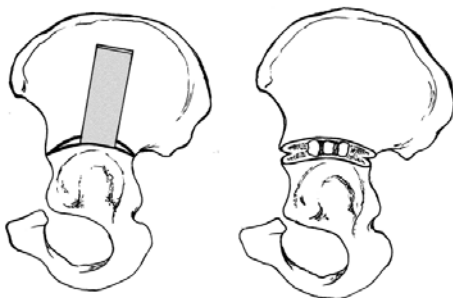
**Acetabuloplastike** su inkompletne osteotomije zdjelice kojima se dio krova acetabuluma preusmjerava nad glavom femura i time poboljšava natkrovljenost iste. Mjesto preusmjeravanja i korekcije (hinge) je triradijatna hrskavica. Acetabuloplastikama se smanjuje volumen acetabuluma. Najpoznatije acetabuloplastike su po Pembertonu, Degi i San Diego acetabuloplastika (Slika 2, Slika 3a i b). Kuk prije acetabuloplastike mora biti centriran osteotomijom proksimalnog femura i ako je potrebno krvavom repozicijom. Acetabuloplastike se primjenjuju od 2 do 10 godine.

Osteotomija zdjelice po Pembertonu je inkompletna osteotomija ilijačne kosti iz grupe acetabuloplastika kojom se gornji dio acetabuluma preusmjerava anterolateralno i prema dolje. Na taj način se poboljšava anterolateralna natkrovljenost glave femura koja je tipično insuficijentna u razvojnom poremećaju zgloba kuka. Ovom se osteotomijom smanjuje volumen acetabuluma, a mjesto korekcije je u triradijatoj hrskavici. Dobna granica za ovu osteotomiju je od 18 mjeseci do 10 godina. Omogućava korekciju acetabularnog indeksa i preko 15°. Prije osteotomije zglob mora biti koncentrično reducirani. Pemberton je opisao svoju osteotomiju 1965. godine. Osteotomija započinje iznad spine ilijake anterior inferior i presječe se dlijetom kompletno prednji korteks ilijuma,

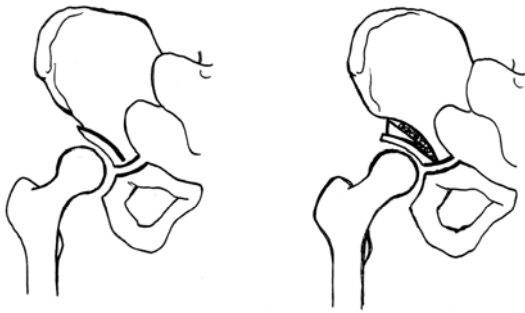
trećina do polovina medijalnog korteksa, polovina do dvije trećine lateralnog korteksa dubinom do triradijatne hrskavice. U mjesto osteotomije se postavlja koštani transplantat (auto, homo ili obrađeni ksenotransplantat).

Osteotomija zdjelice po Degi, koji je bio poljak i koja je opisana pedesetih godina prošlog stoljeća, vrlo je slična Pembertonovoj osteotomiji, smjer osteotomije je nešto horizontalniji a opseg presjecanja i lateralnog i medijalnog kortikalisa je nešto veći.

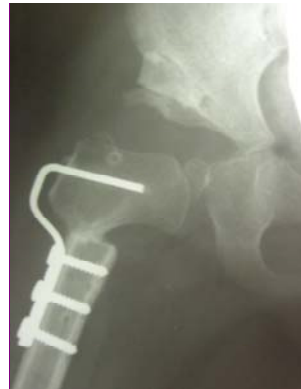San Diego acetabuloplastika je sličana po smjeru osteotomiji po Degi, razlika je što se presjeca kompletno stražnji kortikalisa koji se čuva u Deginoj osteotomiji, a čuva medijalni kortikalisa. San Diego acetabuloplastika se najviše primjenjuje u neuromuskularnim displazijama jer omogućava bolju korekciju posterolateralne displazije acetabuluma koja je karakteristična za neuromuskularne displazije.



**Slika 2.**  
Shema San Diego acetabuloplastike.



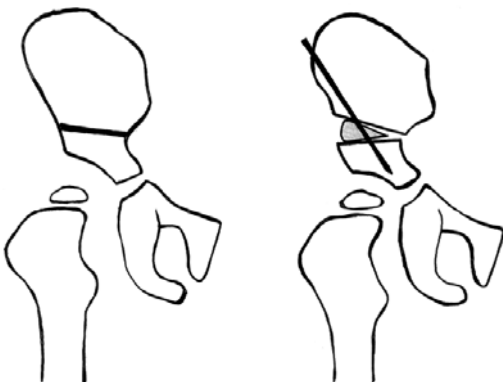
**Slika 3a.** Shema acetabuloplastike.



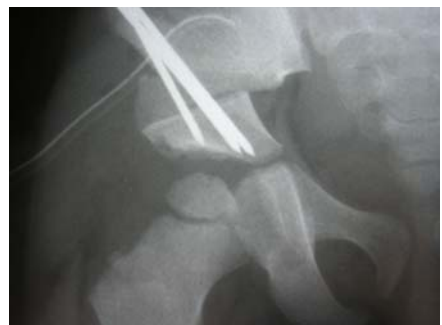**Slika 3b.** RTG kuka nakon acetabuloplastike, korektivne intertrohanterne varizacijsko-derotacijske osteotomije sa skraćenjem femura, te otvorene repozicije.

**Redirekcijske osteotomije zdjelice** ili osteotomije preusmjeravanja acetabuluma su kompletne osteotomije zdjelice kojima se preusmjerava acetabulum tako da se poboljša natkrovljenost glave femura i pri tome volumen acetabuluma se ne mijenja. Nova natkrovljenost je hrskavična. Redirekcijske osteotomije zdjelice dijelimo prema broju osteotomija, obliku osteotomija i udaljenosti osteotomija od acetabuluma na:

- 1) jednostruka inominatna osteotomija zdjelice po Salteru i njene modifikacije (Kalamchi),
- 2) dvostruke osteotomije zdjelice (Hopf, Le Coeur, Sutherland, Greenfield),
- 3) trostruke osteotomije zdjelice (Steel, Tonnis, Le Coeur, Hopf),
- 4) periacetabularne poligonalne osteotomije zdjelice (Ganz / Bern, Kotz),
- 5) periacetabularne sferične osteotomije zdjelice (Wagner, Epiright, Saltikov).



**Slika 4a.** Shema osteotomije zdjelice po Salteru.



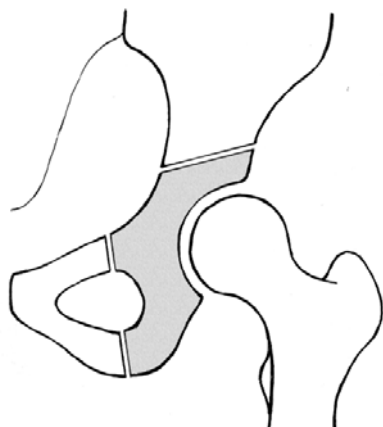
**Slika 4b.** RTG kuka nakon Salterove osteotomije.

Osteotomija zdjelice po Salteru je jednostruka osteotomija ilijačne kosti kojom se acetabulum preusmjerava anterolateralno i prema dolje tako da se poboljšava

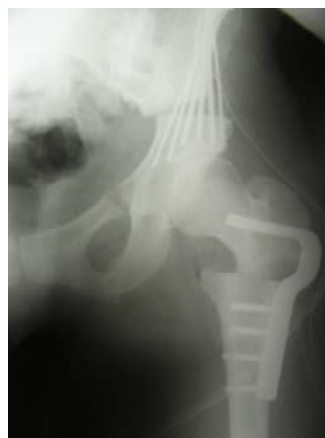anterolateralna natkrovljenost glave femura koja je najčešće insuficijentna u razvojnom poremećaju zgloba kuka (Slika 4a i b). Mjesto korekcije je simfiza, tako da je operacija najuspješnija od djece od 2 do 6 godine života iako su opisane i serije u adolescenata i odraslih. Uspješna je ako je potrebna korekcija acetabularnog indeksa od 10° do 15°. Volumen acetabuluma ovom osteotomijom se ne mijenja a natkrovljenje je hrskavično. Kuk mora biti prije Salterove osteotomije koncentrično reduciran. Inominatna osteotomija (jer ide po inominatnoj liniji) po Salteru je opisana 1961. godine i ubraja se u red najčešće primjenjivanih osteotomija zdjelice. Prema Salteru osteotomija je postavljena okomito na ilijačnu kost odnosno izvodi se Gilijevom pilom okomito od ishijadične incizure do tik iznad spine ilijake anterior inferior. Na mjesto osteotomije se postavlja trokutasti koštani graft uzet sa ilijačne kosti ili iz femura. Osteotomija se fiksira s dvije ili više Kirschnerovih žica. Nakon Salterove osteotomije je potrebna imobilizacija u cirkularnom sadrenom povelju kroz 6 tjedana. Ovom osteotomijom se povećava tlak u zglobu.

**Trostruke osteotomije zdjelice** su kompletne osteotomije kod kojih se zdjelica presjeca na 3 mjesta i acetabulum preusmjerava u željenom smjeru najčešće anterolateralno (Slika 5a i b). Volumen acetabuluma se ne mijenja a natkrovljenje je hrskavično. Opisane su brojne varijante trostrukih osteotomija. Najčešće se primjenjuje ona po Steelu i Tönnisu. Trostruke osteotomije se razlikuju međusobno prema mjestu osteotomija, broju kožnih rezova i položaju bolesnika na operaciji. Iznad acetabuluma se postavlja koštani autotransplantat koji se fiksira Kirschnerovim žicama i vijcima. Dobna granica je od 8 godina pa naviše iako su opisane i u ranijoj dobi od 8 godina. U pravilu zglob mora biti sferično kongruentan.

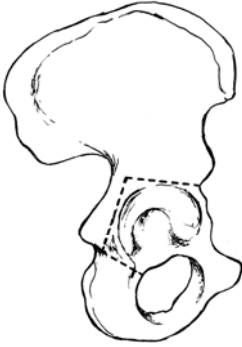Trostruka osteotomija zdjelice po Steelu se izvodi iz 3 posebna reza. Modifikacija po Dunglu koristi samo dva reza. Položaj bolesnika je cijelo vrijeme na leđima. Jedan rez iznad sjedne kosti, a gornji okrajak sjedne kosti se osteotomira na bazi kroz rez za ilijačnu kost. Koristi se fiksacija s 6 Kirschnerovih žica. Nedostatak trostrukih osteotomija zdjelice u žena je mijenjanje oblika porođajnog kanala a mogućnost preusmjerenja acetabuluma je ograničena jer acetabularni fragment zadržava dio ili sve ligamente između zdjelice i sakruma.



**Slika 5a.** Shema trostruke osteotomije zdjelice po Steelu.



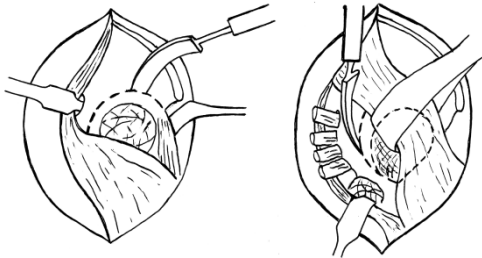
**Slika 5b.** RTG kuka nakon trostruke osteotomije zdjelice i korektivne intertrohanterne varizacijsko-derotacijske osteotomije proksimalnog femura.



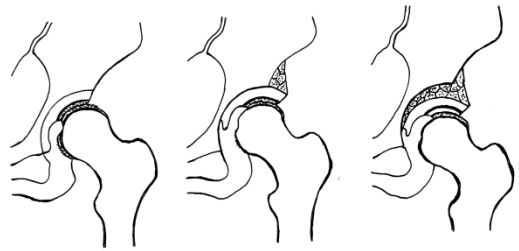
**Slika 6.** Shema periacetabularne osteotomije zdjelice po Ganzu.

**Periacetabularna poligonalna osteotomija zdjelice** po Ganzu je kompletna višeplohna osteotomija zdjelice oko acetabuluma kojom se postiže velika mogućnost preusmjerenja acetabuluma (Slika 6). Ganzovom osteotomijom se ne mijenja volumen acetabuluma, a natkrovljenje je hrskavično. Triradijatna hrskavica mora biti zatvorena. Acetabularni fragment nema hvatišta sakrospinalnog i sakrotuberalnog ligamenta tako da je maksimalno mobilan. Fiksacija je obično s 2 ili više vijaka što omogućava brzu mobilizaciju. Ganzova osteotomija je izuzetno tehnički zahtjevna, potreban je RTG pojačivač. Ganz u sklopu operacije otvara i zglob i radi inspekciju labruma i po potrebi toaletu ako postoji lezija istog. Ganzovom osteotomijom su moguća vrlo velika preusmjerenja acetabuluma i ne mijenja se bitnije oblik porođajnog kanala.

**Sferične periacetabularne osteotomije** (Slika 7a i b) su kompletne osteotomije zdjelice oko acetabuluma polukuglaste rezne plohe kojima se preusmjerava acetabulum u željenom smjeru. Volumen acetabuluma se ne mijenja, a natkrovljenje je hrskavično. Triradijatna hrskavica mora biti zatvorena. Tehnički se radi o vrlo zahtjevnim procedurama i potrebno je posebno dlijeto s polukuglastim sječivom. Sferična osteotomija se radila na Klinici za ortopediju Šalata u razdoblju od 1967. do 1972. Prof. Starzyk je izveo četrdesetak sferičnih periacetabularnih osteotomija. Ovaj se zahvat i dalje koristi na nekoliko radilišta u svijetu (Japan, Basel).



**Slika 7a.** Shema periacetabularne sferične osteotomije zdjelice.

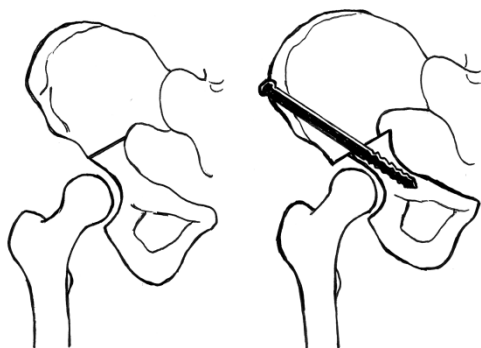


**Slika 7b.** Periacetabularna sferična osteotomija zdjelice po Wagneru.

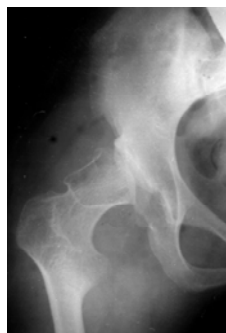**Osteotomija zdjelice po Chiariju** je kompletna jednostruka osteotomija ilijačne kosti tik iznad glave femura na rubu acetabuluma kojom se acetabulum medijalizira, a glava femura natkrovljuje ilijačnom kosti i dijelom kapsule, pa se naziva i interpozicijska artroplastika. Volumen acetabuluma se povećeva, ali koštanim natkrovljenjem (Slike 8a, b i c). Ubraja se u operacije spašavanja ili „salvage procedures“. Ima indikacije kada se drugim osteotomijama ne može postići željeni efekt: najčešće se radi o inkongruentnom zglobu. Smjer osteotomije mora biti kos oko 15° od lateralno i kaudalno prema medijalno i kranijalno. Zahtijeva preciznu tehniku. Važno je ne ući u zglob, a istovremeno biti dovoljno nisko. Fiksacija može biti s Kirschnerovim žicama ili vijcima. Postoji nekoliko modifikacije ove osteotomije: oblik osteotomije može biti kupolast, a može se kombinirati i s apozicijskom artroplastikom.



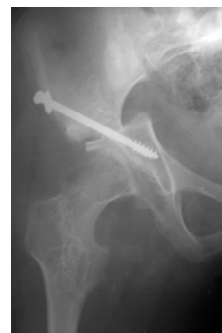Chiari je objavio prvi rad o ovoj osteotomiji već 1953. godine. Chiari je pretpostavljao da interponirana kapsula iznad glave femura može metaplazirati u hrskavicu. Chiarijeva osteotomija se primjenjivala kod djece, ali se odustalo od toga jer se primjetio anti-Chiarijev efekt: nakon početnog poboljšanja natkrovljenosti displazija se pogoršala, što se objašnjavalo ozljedom akcesornih centara osifikacije na rubovima acetabuluma. Chiarijeva osteotomija se zbog anti-Chiari efekta ne preporuča kod djece mlađe od 10 godine. Chiarijeva osteotomija se rijetko primjenjuje u Klinici za ortopediju KBC Zagreb.



**Slika 8a.** Shema osteotomije zdjelice po Chiariju.



**Slika 8b.** RTG inkongruentnog zgloba kuka.



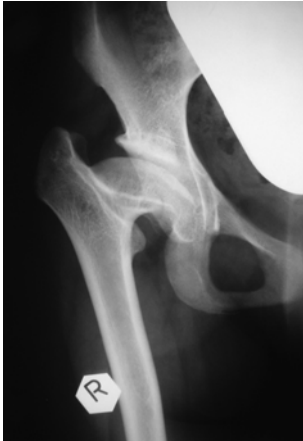**Slika 8c.** RTG kuka nakon osteotomije zdjelice po Chiariju.

## OSTEOTOMIJE PROKSIMALNOG FEMURA

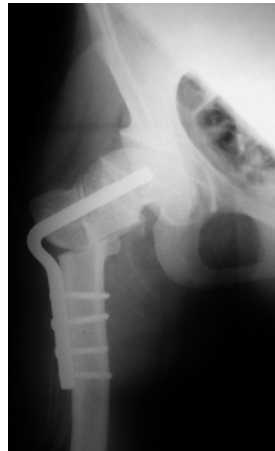Osteotomije proksimalnog femura u liječenju razvojnog poremećaja kuka su jedna od osnovnih operacija. Osteotomijama proksimalnog femura osim Lorenzovom i Schanzovom normalizira se morfologija proksimalnog femura, kolodijafizarni i kut anteverzije, omogućava bolje centriranje glave femura u acetabulum i smanjuje pritisak u zglobu, povećava efikasnost abduktorne muskulature. Danas se koriste se slijedeće vrste osteotomija:

- 1) intertrohanterne varizacijsko-derotacijske osteotomije sa ili bez skraćanja femura,
- 2) subtrohanterne derotacijske osteotomije,
- 3) distalizacije i lateralizacije velikog trohantera,
- 3) osteotomija elongacije vrata femura po Morscheru (Slika 9a i b),
- 5) subtrohanterne valgizacijske osteotomije po Schanzu i Lorenzu.

U srednjoj Europi najčešće se izvodi intertrohanterna varizacijsko-derotacijska osteotomija sa ili bez resekcije femura intertrohanterno koja dodatno smanjuje pritisak u zglobu i mogućnost avaskularne nekroze, a omogućava i dobivanje kvalitetnog transplantata za acetabuloplastiku po Pembertonu, San Diegu i Degi. Subtrohanternim derotacijskim osteotomijama korigira se samo kut anteverzije, a ne mijenja kolodijafizarni kut; također se mogu kombinirati sa skraćanjem femura. Distalizacijom i lateralizacijom velikog trohantera (ako je isti proksimaliziran, najčešće kao posljedica avaskularne nekroze i zastoja rasta vrata femura) povećava se lateralna poluga i efikasnost abduktorne muskulature i time smanjuje šepanje u frontalnoj ravnini. Isti efekt ima i operacija elongacije vrata po Morscheru kojom se vrat može i elongirati za 1 do 2 centimetra.



**Slika 9a.** RTG kuka, s osnovnom bolešću razvojnog poremećaja kuka, te stanja nakon avaskularne nekroze: posljedično s kratkim vratom, proksimaliziranim velikim trohanterom, povećanom glavom i displastičnim acetabulumom.



**Slika 9b.** RTG kuka nakon operacije elongacije vrata po Morscheru.

## LITERATURA

**Coleman SS.** Pelvic Osteotomies in Children. *Current Orthop* 1994;8:94-9.

**Ganz R, Klaue K, Vinh S, Mast J.** A New Periacetabular Osteotomy for the Treatment of Hip Dysplasias. *Clin Orthop* 1988;232:26-36.

**Gillingham BI, Sanchez AA, Wenger DR.** Pelvic Osteotomies for Treatment of the Hip Dysplasia in Children and Young Adults. *J Am Academ Orthop Surg* 1999;7:325-37.

**Millis MB, Murphey SB, Poss R.** Osteotomies about the Hip for the Prevention and treatment of Osteoarthritis. *J Bone Joint Surg Am* 1995;4:626-47.

**Morrissy RT, Weinstein SL.** Atlas of Pediatric Orthopaedic Surgery. *Lippincott Williams & Wilkins, Philadelphia* 2006.

**Ninomya S, Tagawa H.** Rotational Acetabular Osteotomy for the Dysplastic Hip *J Bone et Joint Surg Am* 1984;3:430-6.

**Pemberton PA.** Pericapsular Osteotomy of the Ilium for the Treatment of Congenital Subluxation et Dislocation of the Hip. *J Bone Joint Surg Am* 1965;1:65-86.

**Ruszkowski I.** Dijagnostika kuka. *Medicinska naklada, Zagreb, 1970.*

**Tolo VT, Skaggs DL.** Master Techniques in Orthopaedic Surgery-Pediatrics. *Wolters Kluwe / Lippincott Williams & Wilkins, Philadelphia, 2008.*

**Tonnis D.** Congenital Dysplasia and Dislocation of the Hip in Children and Adults. *Springer Verlag, Berlin-New York* 1984.

# ARTROSKOPIJA KUKA KOD BOLESNIKA S RAZVOJNIM POREMEĆAJEM KUKA

Tomislav Smoljanović, Ivan Bojanić

Razvojni poremećaj kuka često dovodi do nastanka unutarzglobnih oštećenja koja mogu biti uzrok značajne mehanički uzrokovane boli u zglobu kuka (dalje u tekstu kuka). Najčešće oštećene unutarzglobne strukture su vezivno hrskavični prsten koji okružuje i povećava zglobnu čašku (*lat. labrum acetabulare*; dalje u tekstu labrum), hrskavična površina zglobnih tijela, tj. glave bedrene kosti (*lat. caput femoris*) i zglobne čaške (*lat. acetabulum*; dalje u tekstu acetabulum) te sveza glave bedrene kosti (*lat. ligamentum capitis femoris*).

Najčešće oštećene strukture su labrum, hrskavica glave femura i acetabulum te sveza glave femura.

Zbog plićeg acetabuluma labrum može zadebljati čime preuzima ulogu nosive zglobne površine te dodatno doprinosi stabilnosti displastičnog kuka. Tako hipertrofičan labrum je izložen dodatnim naprezanjima što povećava rizik od razvoja njegovog simptomatskog oštećenja. Kod bolesnika s razvojnim poremećajem kuka opisani su i slučajevi inverzije labruma čime isti biva uklješten unutar zgloba što uzrokuje njegovo daljnje bolno oštećenje. Smanjena zglobna površina kod razvojnog poremećaja kuka povećava opterećenje na preostaloj kontaktnoj površini zglobnih tijela, a to rezultira sa znatno ranijim razvojem degenerativnih promjena. Lateralna subluksacija glave bedrene kosti u odnosu na acetabulum dovodi i do produljivanja ili hipertrofije sveze glave bedrene kosti. Uklještenje te sveze, bilo zbog njene obilatosti bilo zbog degenerativnog oštećenja, može uzrokovati snažne bolove kod bolesnika s razvojnim poremećajem kuka.

Femoroacetabularni sindrom sraza rijetko nastaje u bolesnika s razvojnim poremećajem kuka.

Femoroacetabularni sindrom sraza (*engl. femoroacetabular impingement syndrome (FAI)*) rijetko nastaje kod bolesnika s razvojnim poremećajem kuka zbog plitkoće acetabuluma, dapače bolesnici s razvojnim poremećajem kuka se koriste kao negativna kontrola u istraživanjima bolesnika s FAI. FAI označava skup znakova i simptoma koji se javljaju zbog kontakta između vrata bedrene kosti i ruba acetabuluma, što dovodi do pojave boli i nelagode što uz ograničenje pokretljivosti značajno ograničava funkciju takvih bolesnika. Jednako važno, takav sraz može uzrokovati i oštećenje labruma te hrskavice acetabuluma. Iako bolesnici s razvojnim poremećajem kuka obično nemaju FAI, ipak različiti korektivni zahvati u području kuka i to pogotovo oni kojima se popravlja usmjerenje acetabuluma, mogu, iako iznimno rijetko, kod hiperkorekcije dovesti i do nastanka FAI.

## INDIKACIJE I KONTRAINDIKACIJE ZA ARTROSKOPIJU KUKA

Procjena bolesnika s tegobama u kuku usmjerena je u prvom redu utvrđivanju je li uzrok njihovih tegoba unutar kuka i time potencijalno riješiv artroskopijom kuka. Indikacije za artroskopiju kuka navedene su u tablici 1.

Oštećenja unutar zgloba kuka očituju se poteškoćama kod torzijskih/rotacijskih aktivnosti u kuku, nelagodnom kod dugotrajne fleksije kuka (npr. kod sjedenja), boli/uklještenjem prilikom ekstenzije flektiranog kuka (npr. kod ustajanja iz sjedećeg položaja) te poteškoćama kod hoda uz stube i strmine u odnosu na hod po ravnome.

### **Tablica 1. Indikacije za artroskopiju kuka**

- *Slobodna zglobna tijela*
- *Strana zglobna tijela*
- *Ozljede labruma*
- *Degenerativne bolesti zgloba kuka*
- *Ozljede i/ili oštećenja hrskavičnog pokrova acetabuluma ili glave bedrene kosti*
- *Avaskularna nekroza (ocjena zglobne hrskavice)*
- *Sinovijalne bolesti (reumatoidni artritis, hondromatoza, pigmentirani vilnodularni sinovitis)*
- *Ruptura sveze glave bedrene kosti*
- *Osteofiti koji uzrokuju sraz (engl. impingement) – vrata bedrene kosti te ruba acetabuluma*
- *Hiperlaksitet zglobne čahure*
- *Nestabilnost zgloba kuka*
- *Infekcija zgloba*
- *Biopsije i resekcije tumora u neposrednoj blizini zgloba kuka*
- *Bolna stanja nakon ugradnje totalne endoproteze kuka*
- *Sraz tetive m. iliopsoasa*
- *Nerazjašnjena bol u zglobu kuka*
- *Povezano s otvorenim kirurškim postupcima (intraoperacijska kontrola kod epifiziolize)*

Pravilan odabir bolesnika ključ je uspjeha artroskopije kuka.

Pravilan odabir bolesnika ključ je uspjeha artroskopije kuka. Osnovni kriterij odabira jest uzrok tegoba koji je rješiv artroskopskim zahvatom. Pri tome uvijek valja provjeriti ima li bolesnik razumna očekivanja glede poslijeoperacijskog ishoda.

Kontraindikacije za artroskopiju kuka su sustavne bolesti, lokalni poremećaji mekog tkiva, otvorene rane te slaba kvaliteta kosti (tj. kost koja teško može izdržati sile trakcije potrebne prilikom distrakcije kuka). Ankiloza kuka predstavlja apsolutnu kontraindikaciju za artroskopiju kuka, dok manji stupnjevi artrofibroze ili kontrakture zglobne čahure mogu značajno onemogućiti artroskopiju ako se zglob ne može primjereno distrahirati za uvođenje instrumenata. Ograničenje rotacije u kuku „glasnik“ je otežane artroskopije kuka. Prekomjerna tjelesna težina predstavlja relativnu kontraindikaciju za artroskopiju kuka, jer su tada potrebni posebni produljeni instrumenti kod velikih bolesnika. Nemogućnost ili odbijanje provođenja poslijeoperacijskog rehabilitacijskog protokola također jest kontraindikacija za artroskopiju kuka.

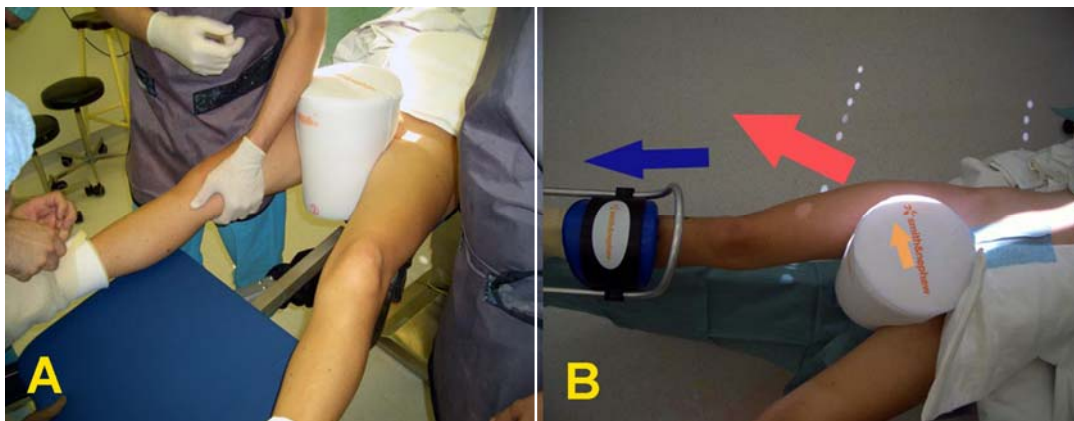
### **TEHNIKA ARTROSKOPIJE KUKA**

Artroskopija kuka može se učiniti s jednakom učinkovitošću u ležećem položaju bolesnika i to kako na leđima tako i na boku. U Klinici za ortopediju Medicinskog fakulteta Sveučilišta u Zagrebu, Kliničkog bolničkog centra Zagreb (dalje u tekstu Klinika) prilikom artroskopije kuka bolesnik leži na leđima. Bitno je za istaknuti da su artroskopski ulazi u kuk – tzv. „portali“ i njihovi odnosi s vanzglobnim strukturama jednaki, bez obzira na položaj bolesnika. Operacijski zahvat čini se ili u općoj anesteziji ili u spinalnoj anesteziji. Ukoliko se rabi spinalna anestezija potrebna je dodatna sedacija kako bi bolesnik lakše podnio operacijski zahvat te kako bi se lakše kontrolirale vrijednosti krvnog tlaka, tj. postigla potrebna hipotenzija.

Artroskopiju kuka neophodno je činiti na trakcijskom stolu.

Budući da je zbog anatomskih značajki kuka nemoguće ući u središnji dio zgloba bez da se učini trakcija i time glava bedrene kosti izvuče iz acetabuluma, neophodno je činiti operacijski zahvat na operacijskom stolu na koji se nadodaju nastavci koji omogućavaju trakciju donjih ekstremiteta, tzv. engl. „fracture table“. Prilikom

postavljanja bolesnika valja obratiti pozornost na položaj noge koja će se operirati. Naime, potrebno je nogu postaviti u neutralnu rotaciju i oko 25° abdukcije pazeći pritom da noga bude potpuno ispružena. Potrebno je izbjegavati pretjeranu fleksiju u kuku kako bi se izbjeglo istežanje živca kuka (*lat. n. ischiadicus*). S ciljem da se postigne optimalna vektorska



**Slika 1.** Namještanje bolesnika za artroskopiju kuka.

A) Dobro podstavljeni držač s medijalne strane natkoljenice, vrši se dodatno učvršćivanje stopala i potkoljenice u nastavku za trakciju. B) Prikaz djelovanja sile koje vrše distrakciju zgloba kuka. Optimalan vektor za distrakciju zgloba kuka podudara se više s osovinom vrata bedrene kosti (crvena strelica) nego s osovinom dijafize bedrene kosti (plava strelica). Taj kosí vektor dobiva se s abdukcijom u kuku te s medijalnim držačem, potiskivačem (narančasta strelica).

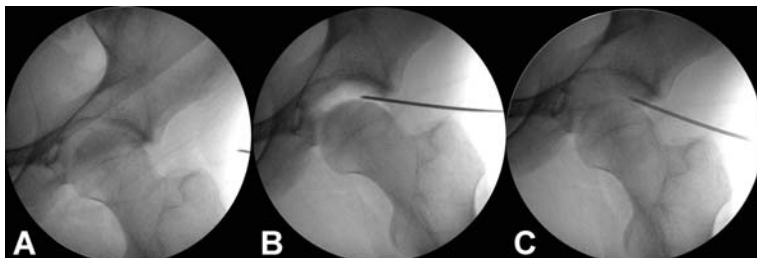
sila potrebna za distrakciju kuka potrebno je između nogu bolesnika postaviti dobro obloženi držač koji potiskuje nogu koja se operira prema lateralno (Slika 1).

Prije pranja i prekrivanja operacijskog polja potrebno je provjeriti je li noga dobro postavljena te da li se kuk dovoljno distrahira trakcijom. Distrakcija se kontrolira dijaskopijom, a tada se uočava tzv. „vakuum fenomen“ (Slika 2), koji stvara negativni unutarzglobni tlak koji nastaje distrakcijom kuka. Isti se ne zamjećuje uvijek te se na njega ne bi trebalo oslanjati kako ne bi došlo do pretjerane trakcije kuka.

Prikladna sila potrebna za trakciju kuka obično iznosi oko 250 N. U slučaju da je potrebna veća sila, ona se postupno dodaje što se opet odvija pod kontrolom dijaskopa. Cilj je korištenjem što je manje moguće sile trakcije postići potrebnu distrakciju kuka te ju zadržati što je kraće moguće vrijeme (optimum je da trakcija traje manje od 2 sata). Stoga, ukoliko je dobivena adekvatna distrakcija zgloba, trakcija se popušta te se operacijsko polje opere i prekrije sterilnim materijalima. Sterilnim flomasterom označe se prednji gornji trn bočne kosti (*lat.*

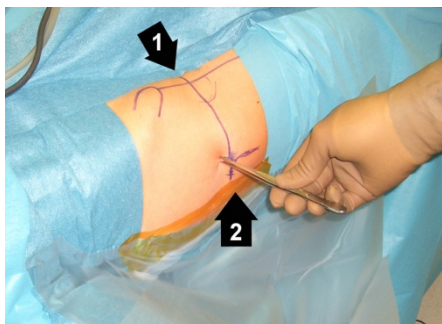
Distrakcija kuka kontrolira se dijaskopijom.

„Vakuum fenomen“ ne zamjećuje se uvijek.

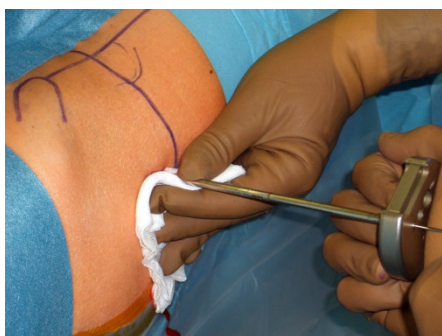

**Slika 2.** RTG kuka  
A) prije distrakcije.  
B) „vakuum fenomen“ prilikom distrakcije zgloba.  
C) distrahirani kuk nakon što se ispuni fiziološkom tekućinom.

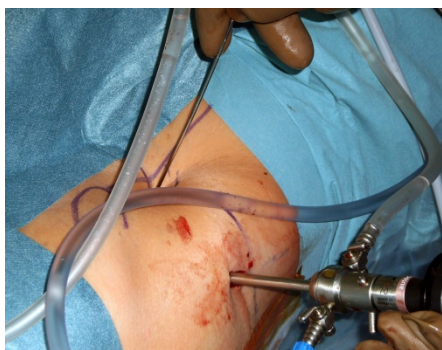spina iliaca anterior superior; dalje u tekstu SIAS) i veliki obrtač (lat. trochanter major; dalje u tekstu veliki trohanter) (Slika 3). Od SIAS se distalno prema iveru (lat. patella) povuče linija na koju se pod pravim kutom povuče linija od proksimalnog ruba velikog trohantera.



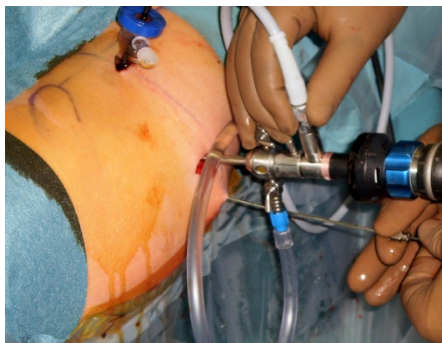**Slika 3.** Sterilnim flomasterom označeni su prednji gornji trn bočne kosti (lat. spina iliaca anterior superior), veliki obrtač (lat. trochanter major) te linije koje spajaju navedene točke pod pravim kutom. Strelica broj 1 označava mjesto anteriornog portala, a strelica broj 2 označava mjesto anterolateralnog portala. Pinceta je usmjerena prema zglobu za vrijeme dijaskopske kontrole u anteroposteriornom smjeru.



**Slika 4.** Nakon što se kuk ispuni tekućinom pomoću spinalne igle čiji se vrh uvede u zglob kroz anterolateralni ulaz (što je potrebno prethodno potvrditi dijaskopijom te dobiti povratno curenje injicirane tekućine) u zglob se kroz iglu uvodi žica vodilica preko koje se uvode sve veći kanulirani obturatori i tako stvara prikladan prolaz kroz iznimno čvrstu zglobnu čahuru.



**Slika 5.** Anteriorni portal se čini pod kontrolom oka uz pomoć artroskopske optike uvedene u kuk kroz anterolateralni portal. Ulaz anteriornog portala nalazi se lateralno od sjecišta okomite linije koja se spušta od prednje gornje spine crijevne kosti te poprečne linije koja ide gornjim rubom velikog trohantera. Smjer ulaza je oko 45° kranijalno te 30° medijalno.



**Slika 6.** Ulaz posterolateralnog portala nalazi se neposredno iznad vrha velikog trohantera uz njegov stražnji rub. Postavljanje posterolateralnog portala se vrši pod kontrolom oka uz pomoć artroskopske optike postavljene u anterolateralnom portalu usmjerene ka stražnjem dijelu kuka.

Za artroskopiju središnjeg dijela kuka koriste se tri portala, a to su prednji (anteriorni), prednji postranični (anterolateralni) te stražnji postranični (posterolateralni). Dva dodatna portala, a to su visoki i niski anterolateralni portali, koriste se za artroskopiju perifernih dijelova kuka.

Za artroskopiju središnjeg dijela kuka koriste se anteriorni, anterolateralni te posterolateralni ulazi.

Anterolateralni se portal nalazi u središtu sigurne zone za artroskopiju zgloba kuka te smo ga do sada u Klinici koristili kao prvi portal prilikom artroskopije kuka u naših bolesnika. On se nalazi iznad i ispred velikog trohantera, a postavlja se pod kontrolom dijaskopa čija je zraka usmjerena u anteroposteriornom smjeru. Potrebno je istaknuti da je i orijentacija u lateralnoj projekciji jednako važna. Naime, dok je noga u neutralnoj rotaciji, anteverzija bedrene kosti postavlja centar zgloba kuka nešto ispred centra velikog trohantera. Stoga je mjesto ulaza za anterolateralni portal u projekciji prednjeg ruba pri vrhu velikog trohantera s tim da instrument treba biti postavljen tako da je paralelan s podom (Slika 4).

Pod kontrolom dijaskopa se dugačkom iglom s vodilicom uđe u zglob. Potom se vodilica odstrani, a zglob se ispuni s oko 40 mL tekućine. Unutarzglobni smještaj vrha igle potvrđen je ukoliko dolazi do povratnog curenja tekućine kroz iglu. Valja istaknuti da u trenutku kad tekućina ispuni zglob nestaje „vakuum fenomen“. Distenzija zgloba tekućinom potpomaže daljnju distrakciju zgloba. Potom se kroz iglu u zglob uvede žica vodilica, a preko nje se pomoću posebnih kanuliranih obturatora postupno proširuje otvor u zglobnoj čahuri da bi se na kraju preko obturatora u kuk uvela košuljica artroskopa potom i optika.

Tijekom artroskopije kuka koriste se artroskopske optike od 30° i od 70° zakrivljenosti.

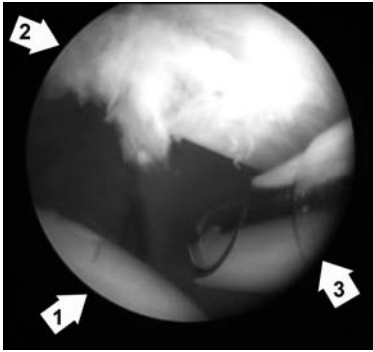
Bitno je istaknuti da igla može nehotice proći i kroz lateralni labrum acetabuluma prilikom prvog ulaska u zglob. To se ponekad može i osjetiti, jer guranje igle kroz labrum stvara veći otpor od onog prilikom prolaska kroz samu zglobnu čahuru. Ako se to osjeti, nakon što se distendira zglob, igla se povuče te se zatim ponovno uđe u zglob nešto distalnije. Neprepoznavanje navedenog može dovesti do oštećenja labruma kod uvođenja obturatora, a kasnije i optike ili kanule u zglob.

Kako bi se osigurala primjerena vidljivost unutar kuka koriste se artroskopske optike od 30° i od 70° zakrivljenosti. Mijenjanjem optika tijekom operacijskog zahvata osigurava se odličan pregled cijelog zgloba unatoč ograničenoj pokretljivosti unutar zgloba. Optika s 30° zakrivljenosti pruža odlične mogućnosti kod pregleda središnjih dijelova acetabuluma i glave bedrene kosti te gornjeg dijela acetabularne udubine, dok je optika s 70° zakrivljenosti bolja za vizualizaciju zglobne periferije, labruma te donjeg dijela acetabularne udubine. Mehanička pumpa pomaže u održanju protoka i vizualizacije tijekom operacijskog zahvata.

Nakon što se postavi anterolateralni portal i u zglob uvede optika čini se prednji ulaz, tzv. anteriorni portal (Slika 5). Unutarzglobna vizualizacija, kao i dijaskopska kontrola, znatno doprinose preciznom postavljanju ovog portala. Valja istaknuti da kod činjenja anteriornog portala postoji opasnost od ozljede lateralnog kožnog bedrenog živca (*lat. n. cutaneus femoris lateralis*), pogotovo ako se dublje incidira koža. Također, kod izraženih osteofita s prednje strane acetabuluma može biti nemoguće ući u zglob kuka s prednje strane pa se u tim slučajevima ponekad može cijela operacija izvesti i samo kroz antero- i posterolateralne portale.

Posljednji se čini posterolateralni portal (Slika 6). Bitno je napomenuti da noga mora biti u neutralnoj rotaciji. Vanjska rotacija noge miče veliki trohanter prema straga zbog čega se *n. ischiadicus* izlaže većem riziku od ozljede kod postavljanja posterolateralnog portala. Nakon postavljanja portala mogu se vršiti rotacije i druge kretnje kako bi se pristupilo različitim dijelovima zgloba.





**Slika 7.** Unutarzglobni prikaz artroskopskog „čišćenja“ oštećenog dijela labruma pomoću motoriziranog instrumenta, tzv. „shavera“. Strelica 1 označava glavu bedrene kosti, strelica 2 označava oštećeni labrum, a strelica 3 „shaver“.

Nakon postavljanja ovih portala čini se sistematičan unutarzglobni pregled kuka mijenjajući pritom ulazna mjesta optike i instrumenata (Slika 7). Valja naglasiti da se za artroskopiju kuka osim standardnih instrumenata koji se rabe za artroskopiju drugih zglobova koriste posebni „produljeni“ instrumenti, kanule i žljebovi. Ti su instrumenti posebno osmišljeni kako bi se riješio problem obilnih mekotičnih struktura koje okružuju kuk čime se olakšava rad i smanjuje trajanje operacijskog zahvata artroskopije kuka. Osim toga, za znatno lakši rad unutar kuka savjetuje se opustiti zglobnu čahuru na mjestima artroskopskih ulaza jer to znatno poboljšava pokretljivost instrumenata unutar zgloba.

Za artroskopiju kuka često su neophodni posebni „produljeni“ instrumenti, kanule i žljebovi.

Nakon što se završi artroskopija središnjeg dijela kuka, gdje se nalazi i većina patologije, pristupi se artroskopiji perifernog dijela zgloba. Izvade se instrumenti, popusti se trakcija kuka te se kuk postavi u 40ak stupnjeva fleksije. Popuštanje trakcije i fleksija kuka opuštaju zglobnu čahuru i olakšavaju pristup u periferni odjeljak kuka koji se nalazi unutar čahure, ali izvan samog zgloba. Brojna oštećenja, kao i slobodna zglobna tijela, mogu se „sakriti“ u ovom odjeljku te tako ostati neprepoznati ako se artroskopira samo unutarzglobni dio kuka. Za artroskopiju perifernih dijelova kuka koriste se visoki i niski anterolateralni portali. Visoki anterolateralni portal čini se nešto distalnije od SIAS, tj. na proksimalnoj trećini dužine koja spaja SIAS i vrh velikog trohantera. Niski anterolateralni portal čini se oko 5 centimetara distalnije od anterolateralnog ulaza. Po završetku artroskopije kuka postavlja se intraartikularni dren.

Po završetku artroskopije središnjeg dijela kuka pristupa se artroskopiji perifernog dijela zgloba.

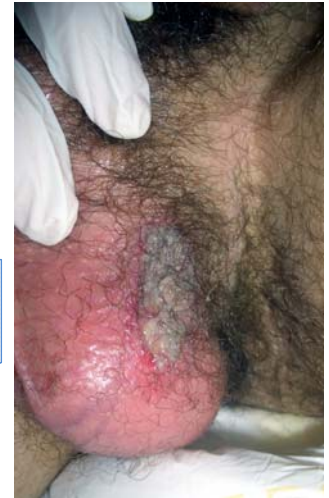Bolesnicima se nakon zahvata postavlja koksofemoralni aparat s ciljem da se spriječi abdukcija i rotacija u operiranom kuku. On s druge strane omogućuje fleksiju u kuku i to između 0° i 60°, a nosi se tijekom prva tri tjedna 24 sata dnevno. Bolesnici hodaju uz pomoć štaka, a opterećenje na operiranu nogu ovisi o intrartikularnom nalazu te učinjenom zahvatu. Kako bi se smanjio rizik od stvaranja poslijeoperacijskih unutarzglobnih priraslica valja što ranije započeti s pasivnim razgibavanjem kuka. Kod bolesnika kod kojih je to moguće, npr. kod onih kod kojih se učini samo resekcija labruma, može se vrlo rano započeti i s vožnjom stacionarnog bicikla s povišenim sjedalom i minimalnim opterećenjem.

## KOMPLIKACIJE ARTROSKOPIJE KUKA

Operacijski zahvat artroskopije kuka koristi principe i tehnike razvijene kod artroskopija drugih zglobova. Posebitosti i ograničenja prisutna kod artroskopije kuka dodatno naglašavaju važnost dobre artroskopske vještine. Iako se artroskopija kuka smatra sigurnom operacijskom metodom učestalost komplikacija se kreće od 1,3 do 6,4%.

Većina opisanih komplikacija su blage i prolazne. No, opisane su i značajnije komplikacije kao što su primjerice trakcijske ozljede neurovaskularnih struktura (prolazna neuropraksija n. ischiadicusa), kompresijske ozljede perineuma (nekroza mekog tkiva) (Slika 8), ekstravazacija tekućine te iatrogene ozljede labruma i hrskavice koje se najčešće događaju prilikom postavljanja portala.

**Slika 8.**  
Oštećenje kože testisa nastalo zbog pritiska držača na perinealno područje tijekom distrakcije kuka.



Učestalost komplikacija artroskopije kuka kreće se od 1,3 do 6,4%

## ARTROSKOPIJA KUKA KOD BOLESNIKA S RAZVOJNIM POREMEĆAJEM KUKA

Već je sama dijagnoza razvojnog poremećaja kuka predmnijevala neuspjeh artroskopske operacije kuka, te je razvojni poremećaj kuka smatran i relativnom kontraindikacijom za činjenje artroskopskog zahvata. No, iskustva vodećih stručnjaka u artroskopiji kuka govore drugačije. Tako su primjerice Byrd i Jones 2003. godine izvijestili o rezultatima nakon artroskopskih operacija kukova kod 48 bolesnika s razvojnim poremećajem kuka koje su prosječno pratili 27 mjeseci (između 12 i 60 mjeseci) nakon artroskopije kuka. Dijagnoze i operacijski postupci prikazani su u tablicama 2 i 3.

Bitno je napomenuti da je svaki specifičan operacijski postupak bio određen s patologijom koja je nađena tijekom same artroskopije kuka. Tako se primjerice u postupku ekscizije labruma odstranjivao samo oštećeni dio labruma s ciljem da se očuva što je više moguće čitavog labruma. Hondroplastika je činjena tako da se odstranjivao samo nestabilni sloj hrskavice. Međutim, u situaciji kad je nađeno oštećenje hrskavice 4. stupnja prema Outerbridgeovoj klasifikaciji uz zdravu okolnu hrskavicu činjene su mikrofrakture. Kad je nađena ruptura sveze glave bedrene kosti, odstranjen je samo onaj dio sveze koji se mogao ubacivati između zglobnih tijela dok je neoštećeni dio ostavljen. Slobodna zglozna tijela su se ovisno o njihovoj veličini ili direktno vadila pomoću različitih „hvatača“ ili „razbijala“ na manje komade koji su se potom odstranjivali. Promijenjeno sinovijalno tkivo, kao i fibrozno tkivo unutar udubljenja

Operacijski postupak kod bolesnika s razvojnim poremećajem kuka određen je patologijom koja se nađe tijekom artroskopije kuka.

**Tablica 2.** Popis dijagnoza kod bolesnika s razvojnim poremećajem kuka iz istraživanja Byrda i Jonesa kod kojih je učinjena artroskopija kuka.

Dijagnoza	Broj
Patologija labruma	32
Oštećenje hrskavice	29
Prekid sveze glave bedrene kosti	13
Artritis	9
Slobodna zglozna tijela	8
Legg Calve Perthesova bolest	3
Fibroza	3
Sinovijalna hondromatoza	2
Sinovitis, nestabilnost, prijelom acetabuluma, osteohondritis diskans	po 1

**Tablica 3.** Popis operacijskih postupaka kod bolesnika s razvojnim poremećajem kuka iz istraživanja Byrda i Jonesa kod kojih je učinjena artroskopija kuka.

Operacijski postupak	Broj
Ekscizija labruma	32
Hondroplastika	25
Odstranjenje sveze glave bedrene kosti	13
Mikrofrakture	8
Odstranjenje slobodnih zglobnih tijela	8
Odstranjenje sadržaja udubine acetabuluma	3
Dijagnostička artroskopija	2
Termalna kapsulorafija	1

acetabuluma, odstranjivano je motoriziranim instrumentima i/ili unutarzglobnim termalnim uređajima.

Prosječna životna dob operiranih bolesnika bila je 34 godine (raspon od 14 do 64). Koristeći vrijednosti Wibergovog kuta, kut između centra glave bedrene kosti i kraja krova acetabuluma (*engl. centre of the femoral head – end margin of the acetabulum*; tzv. CE kut) operirani kukovi kod 16 bolesnika bili su kategorizirani kao displastični ( $< 20^\circ$ ), a kod preostalih 32 kao granično displastični ( $20^\circ$ - $25^\circ$ ). Koristeći modificirani „Harris Hip Score“ nije bilo statistički značajne razlike glede prijeoperacijske (57 i 50 bodova) i poslijeoperacijske procjene (83 i 77 bodova) bolesnika između displastične i granično displastične skupine bolesnika. Ukupno prosječno poboljšanje (27 bodova) bilo je statistički značajno s tim da je 79% bolesnika imalo poboljšanje od najmanje 10 bodova. Nije bilo razlike u ishodu operacije između bolesnika koji su tegobe imali tijekom duljeg razdoblja prije operacije u odnosu na bolesnike koji su ih imali kraće vrijeme, no kod bolesnika kod kojih su smetnje počele naglo opaženi su nešto bolji rezultati nego kod onih kod kojih su smetnje počele postupno. Nije bilo komplikacija vezanih uz samu artroskopiju kuka, no dvama bolesnicima su ugrađene totalne endoproteze operiranog kuka 12 i 23 mjeseca nakon artroskopije kuka.

## ZAKLJUČAK

Artroskopija zgloba kuka je standardan postupak s dobro opisanim ishodima i komplikacijama. Prisutnost razvojnog poremećaja kuka nije kontraindikacija za artroskopiju kuka i ne određuje nužno loše rezultate ove operacijske metode. Rezultati artroskopije kuka kod bolesnika s razvojnim poremećajem kuka određeni su vrstom patologije koja se liječi, a ne samom prisutnošću ili odsutnošću displazije acetabuluma. Sama displazija nije uzrok boli u kuku već je to morfološko stanje kuka koje kuk čini osjetljivijim za unutarzglobne ozljede koje potom mogu postati simptomatske.

Mlađi bolesnici s razvojnim poremećajem kuka imaju bolje rezultate nakon artroskopije kuka od starijih što je logično s obzirom da su najlošiji rezultati uočeni kod bolesnika s već razvijenim degenerativnim promjenama kuka. Bolje od bolesnika s izraženim degenerativnim promjenama kuka prolazili su bolesnici s oštećenjima labruma i hrskavice, a ponajbolje rezultate imali su bolesnici s rupturom sveze glave bedrene kosti te slobodnim zglobnim tijelima.

*Artroskopija zgloba kuka je standardan postupak s dobro opisanim ishodima i komplikacijama.*

## LITERATURA

**Byrd JW, Jones KS.** Hip arthroscopy in the presence of dysplasia. *Arthroscopy.* 2003;19:1055-60.

**Byrd JW.** Hip arthroscopy. *J Am Acad Orthop Surg.* 2006;14:433-44.

**Dienst M.** Hip arthroscopy: HPS – Hip Portal System. DVD – Video. *Karl Storz Media Service.* 2007; KS 685.

**Enseki KR, Martin RL, Draovitch P, Kelly BT, Philippon MJ, Schenker ML.** The hip joint: arthroscopic procedures and postoperative rehabilitation. *J Orthop Sports Phys Ther.* 2006;36:516-25.

**Fujii M, Nakashima Y, Jingushi S, Yamamoto T, Noguchi Y, Suenaga E, Iwamoto Y.** Intraarticular findings in symptomatic developmental dysplasia of the hip. *J Pediatr Orthop.* 2009;29:9-13.

**Lo YP, Chan YS, Lien LC, Lee MS, Hsu KY, Shih CH.** Complications of hip arthroscopy: analysis of seventy three cases. *Chang Gung Med J.* 2006;29:86-92.

**Roy DR.** Arthroscopy of the hip in children and adolescents. *J Child Orthop.* 2009;3:89-100.



# LIJEČENJE SEKUNDARNE KOKSARTROZE NAKON RAZVOJNOG POREMEĆAJA KUKA

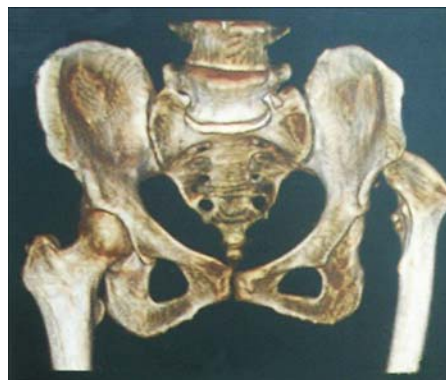Domagoj Delimar, Goran Bićanić

Neliječeni, a dijelom i bolesnici koji su u djetinjstvu i mladosti bili liječeni zbog razvojnog poremećaja kuka (neovisno da li su liječeni konzervativnim ili operacijskim metodama) imaju povećan rizik nastanka sekundarne artroze. Liječenje takovih bolesnika ugradnjom totalne endoproteze kuka u srednjoj životnoj dobi je zahtjevan ortopedski zahvat. Naime, kod displazije ne dolazi do uspostave normalnih anatomskih odnosa kuka. U najblažim oblicima displazije acetabulum je tek nešto plići s manjim acetabularnim kutom, dok je kod težih oblika nerazvijen, plitak i s manjkom koštane mase medijalnog zida. S obzirom da je glava femura proksimalizirana razvija se područje takozvanog neoacetabuluma koji čini zglobno tijelo displastičnog kuka s glavom femura. Koštana masa zdjelice je drugačije raspoređena pa se deblji koštani zid nalazi više prema gore i straga u odnosu na pravi acetabulum. Kod displastičnog femura povećana je anteverzija, kraći je vrat i manji i ravniji je medularni kanal. Glava femura je elipsastog oblika što doprinosi nekongruentnosti zglobnih tijela (Slika 1).

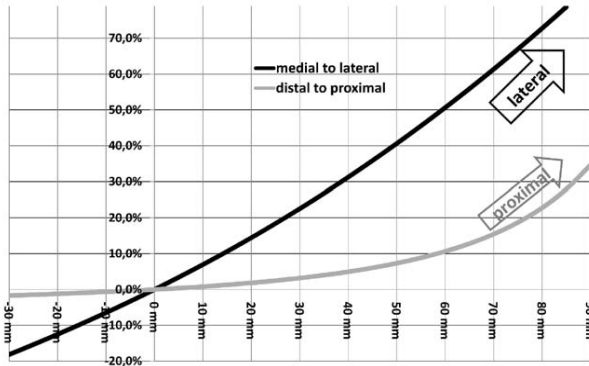
Anatomski odnosi kod displastičnog kuka promijenjeni su i na femuru i na acetabulumu te je otežana ugradnja totalne endoproteze kuka.

Biomehaničkim testiranjima osoba s displazijom kuka zabilježene su brojne razlike u odnosu na zdrave osobe. Već i kod manje izraženih displazija mogu se javljati vidljivi poremećaji hoda. Smanjuje se brzina hoda i duljina koraka ovisno o težini displazije. U fazi oslonca na bolesnu stranu (stranu s displazijom zgloba) zdjelica se spušta na suprotnu stranu uz ograničenje rotacije, a ograničena je i ekstenzija kuka. Fleksija koljena se povećava kod prijenosa težine kao i fleksija stopala u fazi zamaha. Promijenjeni su i kinetički parametri; značajnije je smanjen moment sile fleksije i ekstenzije kuka, fleksije koljena i stopala u fazi opterećenja. Pompe i suradnici pokazali su da je maksimalna kontaktna sila na područje opterećenja kuka veća kod displastičnog kuka. Sila koja djeluje na kuk veća je ukoliko se glava femura nalazi proksimalnije i lateralnije od idealnog centra rotacije (Tablica 1). Pomak od idealnog centra rotacije utječe na snagu okolne muskulature, što se osobito odražava na abduktornim mišićima koji moraju svladati veću silu kako bi stabilizirali zdjelicu.

Sve ove anatomske i biomehaničke promjene za posljedicu imaju funkcionalno „slabiji“ kuk koji lošije podnosi opterećenje. Dakle, pri displastičnom kuku prisutna je nekongruentnost zglobnih tijela, dislociran je centar rotacije, skraćena je i oslabljena muskulatura, a ukoliko je poremećaj jednostran onda i disbalans na razini zdjelice, te u duljini nogu. Svi ovi čimbenici dovode do nepovoljnog odnosa sila u kuku, a te nepovoljne sile na zglobna tijela uzrokuju ubrzano propadanje hrskavičnog i koštanog tkiva, te raniju pojavu artroze.



**Slika 1.** Trodimenzionalna rekonstrukcija zdjelice s kukovima. Desni kuk-uredni odnosi zglobnih tijela. Lijevi kuk - visoka displazija, četvrti stupanj po Crowe-u.



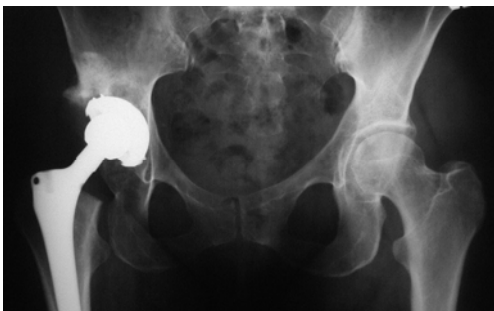**Tablica 1.** Matematički izračun postotnog povećanja sile opterećenja na endoprotezu kuka u odnosu na pomak u medio-lateralnom smjeru (crna linija) i kaudo-kranijalnom smjeru (siva linija). Na apscisi je udaljenost poslijeoperacijskog centra rotacije (stvarno postignutog) u odnosu na idealni centar rotacije. Na ordinati je povećanje opterećenja u postotku u odnosu na opterećenje u idealnom centru rotacije. Preuzeto iz: Bicanic G et al. Int Orthop 2009.

Kod takovih bolesnika ugradnja totalne endoproteze kuka zahtjevan je ortopedski zahvat. Brojni članci objavljeni na tu temu još i danas upućuju na nepostojanje takozvanog zlatnog standarda u operacijskom liječenju displazija. Osobito su raznolike tehnike za operaciju displazija visokog stupnja (3. i 4. stupanj displazije po Crowe-u). Opisane tehnike pokazuju i različite ishode liječenja. Naime, zbog narušenih anatomskih i biomehaničkih

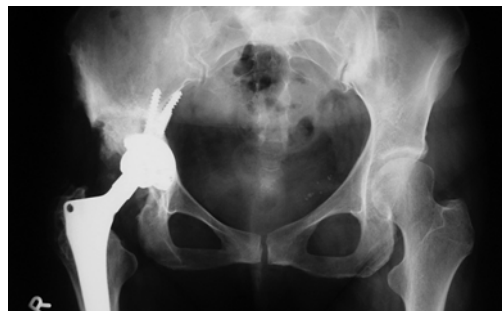*Sekundarna artroza zbog displazije kuka javlja se u ranijoj životnoj dobi.*

odnosa sekundarna artroza displastičnog kuka javlja se u mlađoj životnoj dobi (po Hartofilakidisu prosječno 53 godine), te je cilj operacijskog liječenja uz primjenu endoproteze osigurati dugogodišnju stabilnost endoproteze kuka, a time i znatno dulje trajanje endoproteze. Za ortopeda je ponovna uspostava anatomskih i biomehaničkih odnosa takvog kuka veliki izazov. U vrijeme kada su s oduševljenjem ugrađivane

prve totalne endoproteze kuka smatralo se da rezultati rekonstrukcije displastičnog kuka nisu zadovoljavajući, i to osobito kod visokih displazija. Zbog anatomskih promjena kuka ortoped se često nalazi u situaciji kada uobičajene tehnike nisu adekvatne za rješenje problema. Najveći izazov predstavlja rekonstrukcija acetabularnog dijela zgloba. Poznato je da su s povećanjem stupnja displazije izraženije i morfološke promjene na zdjelici. Acetabulum je nerazvijen, plitak s manjkom koštane mase medijalnog zida što sve otežava ugradnju adekvatno natkrivenog acetabularnog dijela. Kompromis predstavlja postavljanje acetabulumu endoproteze dalje od idealnog centra rotacije, ali na takav način da se osigura bolja stabilnost endoproteze. Jedan od prvih načina bio je postavljanje acetabularne komponente proksimalnije u odnosu na idealni centar rotacije (Slika 2).



**Slika 2.** Poslijeoperacijski rendgenogram s ugrađenom totalnom endoprotezom. Acetabularni dio endoproteze postavljen je nešto proksimalnije u odnosu na idealni centar rotacije.



**Slika 3.** Primjer poslijeoperacijskog rendgenograma s ugrađenom totalnom endoprotezom desnog kuka i učinjenom kotiloplastikom (kontrolirano probijanje medijalnog koštanog zida).

Osim proksimalizacije bolji način za postizanje stabilnosti i natkrivljenosti je kontrolirana medijalizacija acetabularne komponente endoproteze. Metodu je prvi opisao Hartofilakidis i tehniku naziva kotiloplastikom (Slika 3). Medijalizacija je i biomehanički znatno povoljnija nego proksimalizacija (za svaki milimetar medijalno postavljenog centra rotacije u odnosu na idealni, sila na kuk se smanjuje 0.7%, a za svaki milimetar proksimalizacije sila se povećava za 0.1% kao što je navedeno u Tablici 1).

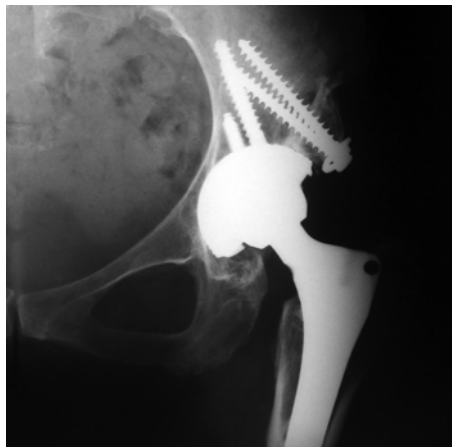*Najčešće tehnike pri ugradnji acetabularnog dijela u idealan centar rotacije su medijalizacija i kotiloplastika.*

Brojni su autori uvjereni da je za primarnu stabilnost nužno korištenje autoložnih ili homolognih koštanih presadaka prilikom ugradnje cementnih ili bescementnih endoproteza kako bi se osigurala odgovarajuća natkrivenost. Ti presatci mogu biti vaskularizirani kada se očekuje bolja integracija s ilijačnom kosti (Slika 4).

Dugoročno preživljenje takvih koštanih presadaka pokazalo se različito u različitim studijama. Dok neki autori navode dobre dugoročne rezultate nevaskeulariziranih i vaskulariziranih presadaka, drugi upozoravaju na sekundarnu nestabilnost acetabularnog dijela proteže kod upotrebe nevaskeulariziranih presadaka.

*Za rekonstrukciju krova acetabuluma homologne presatke treba izbjegavati.*

Danas se u populaciji odraslih osoba s displazijom kuka koriste pretežno bescementne endoproteze kako bi se izbjegao raniji razvoj nestabilnosti (bolest malih čestica) i olakšao revizijski zahvat koji se očekuje tijekom života budući da se radi o bolesnicima znatno mlađim u odnosu na bolesnike s primarnom artrozom kuka. Nastoji se izbjeći rekonstrukcija acetabuluma slobodnim koštanim presatkom budući da nije jednoznačno dokazano da endoproteze osigurane presatcima imaju dugoročno bolje rezultate, a postoje i studije koje govore o neadekvatnom sraštavanju. Endoproteza se nastoji postaviti što je moguće bliže idealnom centru rotacije. Time se uspostavljaju povoljni biomehanički odnosi i čuvaju preostali dijelovi zgloba za potrebe ponovne operacije. Treba naglasiti da se sila koja djeluje na kuk i potencijalno „troši“ endoprotezu povećava odmakom od idealnog centra rotacije, a osobito lateralizacijom centra. Rekonstrukciju idealnog centra rotacije nije moguće uvijek postići. Naime, stupanj deformacije kuka u velikoj mjeri određuje koje će tehnike i operacijski pristup biti na raspolaganju operateru prilikom ugradnje totalne endoproteze.



**Slika 4.** Prikaz rendgenograma u bolesnice kod koje je zbog displazije učinjena rekonstrukcija krova acetabula vaskulariziranim koštanim presatkom koji je fiksiran s dva vijka.

Tako se na primjer kod Crowe tip 1 ili tip 2 displazije kuka preporučuju standardni pristupi na kuk (lateralni, anterolateralni ili stražnji) dok se za teže stupnjeve displazije osim standardnih pristupa mogu koristiti i neke druge tehnike poput osteotomije velikog trohantera, subtrohanterne osteotomije ili druge specijalne tehnike. Navedene specijalne tehnike su razvijene jer ponekad nije moguće izvesti operaciju ugradnje endoproteze kuka kod bolesnika s displazijom 3. ili 4. stupnja po Crowe-u, a da se pritom značajno poboljša funkcionalni status bolesnika. Čak i sa specijalnim tehnikama poslijeoperacijski funkcionalni rezultati tih težih stupnjeva displazije su značajno lošiji nego poslijeoperacijski funkcionalni rezultati blažih stupnjeva displazije operiranih standardnim metodama (pod standardnim metodama misli se na trenutno najraširenije pristupe i metode koji se koriste kod ugradnje totalne endoproteze kuka zbog primarne artroze kod bolesnika s minimalnim anatomskim deformacijama).

*Za blaže stupnjeve displazije preporuča se ugradnja TEP kuka standardnim tehnikama.*



*Kod težih stupnjeva displazije (samo ako je potrebno) preporuča se dodatno korištenje specijalnih tehnika.*

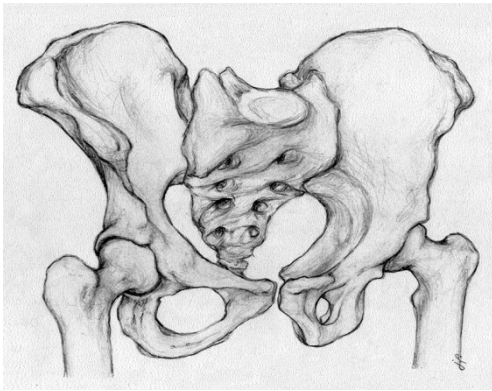
S tim u vezi u Klinici za ortopediju MEFa Zagreb i KBČa Zagreb razvijen je novi operacijski pristup za ugradnju totalne endoproteze kuka u bolesnika s displazijom zgloba koji je također opisan u ovoj knjizi a koji omogućuje bolesnicima s visokim stupnjem displazije (3. i 4. stupanj displazije po Croweu) jednakovrijedne rezultate kao i u bolesnika s nižim stupnjevima displazije.

## **POSTUPNIK ZA LIJEČENJE SEKUNDARNE ARTROZE KUKA U BOLESNIKA S DISPLAZIJOM ZGLOBA**

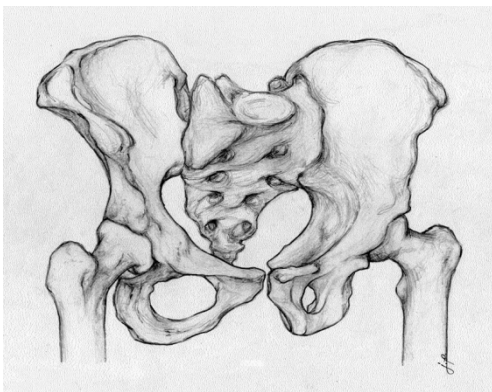
1. određivanje stupnja displazije (prema Croweu)
2. određivanje idealnog centra rotacije (usporedba sa zdravom stranom ili prema Ranawatu ili Pierchonu)
3. prijeoperacijsko planiranje položaja endoproteze (nagib acetabula do 45° i anteverzija do 30°)
  - a. u slučaju da se ne može postići zadovoljavajuća natkrivljenost uz traženi položaj treba planirati kotiloplastiku (kontrolirani prijelom medijalnog zida – kod planiranja se medijalni rub acetabularne komponente postavlja upravo medijalno od Kohlerove linije)
  - b. u slučaju da se i uz kotiloplastiku ne postiže zadovoljavajuća natkrivljenost planira se kranijalizacija (svaki milimetar kranijalno postavljenog centra rotacije povećava silu na kuk za 0.1%, skraćuje se poluga i snaga abduktora)
  - c. u najtežim slučajevima kada uz kotiloplastiku i razumnu kranijalizaciju nije moguće postići zadovoljavajuću natkrivljenost planira se rekonstrukcija krova acetabuluma koštanim presatcima
    - i. vaskulariziranim
    - ii. nevaskulariziranim
      - a) autolognim
      - b) homolognim
4. mjerenje skraćenja noge (potrebno produljenja) te mjerenje potrebne distalizacije velikog trohantera
  - a. u slučaju da je skraćenje manje od 3 cm planira se uobičajen pristup
  - b. u slučaju da je skraćenje veće od 3 cm planira se modificirani lateralni pristup na kuk

## **KLASIFIKACIJE STUPNJA DISPLAZIJE**

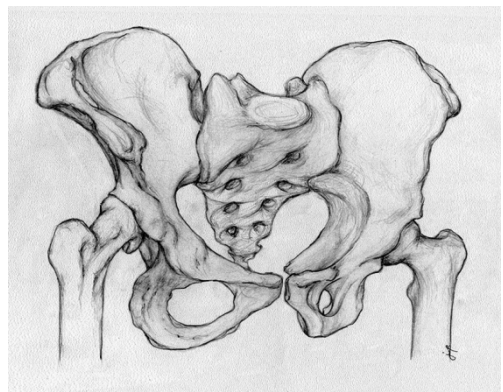
Postoje različite kliničke slike odraslih bolesnika s displazijom kukova o čemu ovisi i liječenje i prognoza. Kako bi se standardizirali pristupi i omogućila usporedba kliničke slike bolesnika, stupnja poremećaja, a kasnije i ishoda liječenja razvijene su klasifikacije koje grupiraju bolesnike s obzirom na težinu displazije zgloba. Kako se dijagnoza u odraslih postavlja na osnovu kliničke slike i rendgenske snimke i najčešće korištene klasifikacije su temeljene na rendgenskim snimkama zdjelice s kukovima. Jedna od najčešće danas korištenih klasifikacija je klasifikacija po Crowe-u. Crowe je 1979. godine opisao poteškoće kod određivanja uobičajenih mjera na rendgenogramima kuka. Našao je da je kod displastičnih kukova teško odrediti Wibergov kut zbog nepravilnog oblika glave femura i često nejasnog lateralnog gornjeg ruba acetabuluma. Kao orijentir prepoznao je spoj glave i vrata femura koji je vidljiv i kod promijenjenog femura, a kod normalnog kuka se nalazi u razini linije koja spaja figure suze. Analizom normalnih rendgenograma zdjelice našao je da je omjer promjera glave femura i visine zdjelice (mjerene od ilijačne kriste do sjednog tuberkula) 1:5, (Slika 5). Iz toga proizlazi da je promjer glave femura 20% visine zdjelice te da



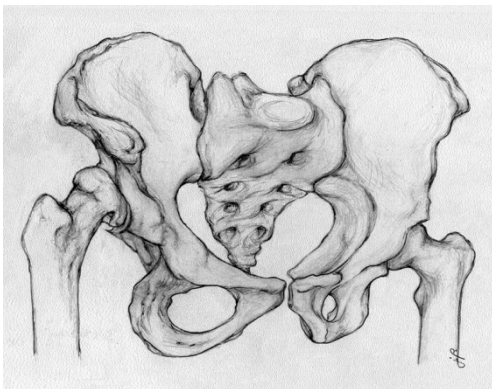
**Slika 5.** Normalni kuk s očuvanom anatomijom kod kojeg je glava femura pozicionirana u pravom acetabulumu u idealnom ili blizu idealnog centra rotacije.



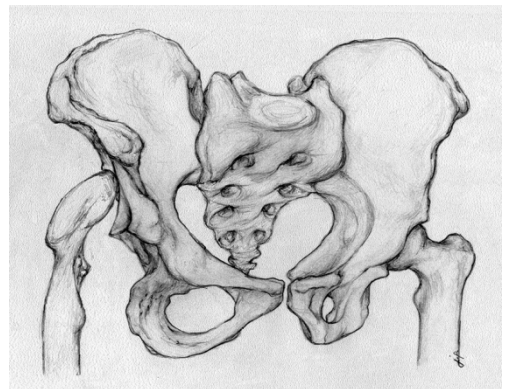
**Slika 6.** Prvi stupanj displazije kuka po Crowe-u uključuje kukove kod kojih je subluksacija manja od 50% okomitog promjera glave femura.



**Slika 7.** Subluksacija je u drugom stupnju između 50% i 75% okomitog promjera glave femura, no obično nema razlike u duljini nogu, niti gubitka koštane mase.



**Slika 8.** Treći stupanj obuhvaća subluksacije od 75% do 100% okomitog promjera glave femura pri čemu je izgubljen gornji rub acetabuluma, može biti stanjen medijalni koštani zid, ali su očuvane prednje i stražnje kolumne zdjelice.



**Slika 9.** U četvrtom stupnju kuk je u potpunosti luksiran, a distalno se raspoznaje pravi acetabulum koji je displastičan.

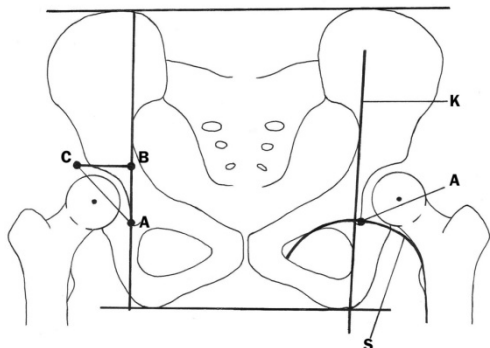
je kuk subluksiran za 50% ukoliko se spoj glave i vrata femura nalazi iznad linije koja spaja figure suze za minimalno 10% ukupne visine zdjelice. Tako je nastala klasifikacija s četiri stupnja displazije:

Prvi stupanj displazije obuhvaća kukove kod kojih je subluksacija glave femura manja od 50% okomitog promjera glave femura (manje od 10% visine zdjelice), (Slika 6). Subluksacija u drugom stupnju je između 50% i 75% okomitog promjera glave femura (10-15% visine zdjelice), (Slika 7). Treći stupanj obuhvaća subluksacije 75-100% okomitog promjera glave femura (15%-20% visine zdjelice), (Slika 8). U četvrtom stupnju je glava femura u potpunosti luksirana, više od 100% okomitog promjera glave femura (više od 20% visine zdjelice) (Slika 9).

Danas postoje i novije klasifikacije poput klasifikacije po Eftekharu i klasifikacije po Hartofilakidisu koje uzimaju u obzir i acetabularnu komponentu zgloba. Hartofilakidis je prepoznao značaj razvijenosti acetabuluma za operacijsko liječenje te bazirao svoju klasifikaciju na odnosu glave femura i acetabuluma razlikujući postojanje pravog i lažnog acetabuluma. Svoju prvotnu klasifikaciju dodatno je razradio dodajući podtipove s obzirom na oblik acetabuluma. Takva klasifikacija daje više informacija operateru, no zahtijeva dodatnu edukaciju i veću uvježbanost za upotrebu. S obzirom na razvoj tehnologije sve češće se prije operacije rade i druge slikovne metode poput kompjutorizirane tomografije i magnetske rezonance koje daju cijeli niz dodatnih informacija. S vremenom će vjerojatno biti razvijene i nove, digitalizirane metode klasificiranja displazija. Iako se klasifikacija po Crowe-u temelji na analizi dvodimenzionalne rendgenske snimke i pomaku glave femura samo u jednom smjeru (prema proksimalno) i dalje je zahvaljujući jednostavnosti i dostupnosti najčešće korištena klasifikacija u literaturi do danas i omogućuje usporedbu rezultata.

## ODREĐIVANJE CENTRA ROTACIJE

Po **Ranawatu** se centar rotacije određuje na sljedeći način. Pet milimetara lateralno od sjecišta ilioishijalne linije i Shenton-Menardove linije odredi se točka A (Slika 10). Odredi se visina zdjelice između dvije paralelne linije koje spajaju obje izbočine sjedne kosti te oba grebena crijevne kosti. Petina visine zdjelice predstavlja stranicu jednakokračnog trokuta. Kaudalna točka medijalne stranice trokuta je točka A, na gornjoj točki petine visine zdjelice povuče se okomica koja također mjeri petinu visine zdjelice i na taj način se konstruira jednakokračni trokut. Dobiveni trokut predstavlja idealnu poziciju acetabuluma, a točka na polovici hipotenuze mjesto idealnog centra rotacije.



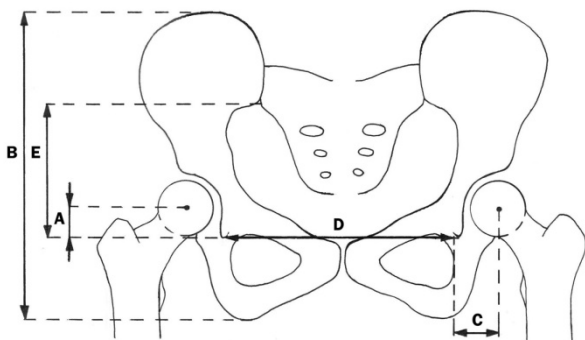
**Slika 10.** Određivanje centra rotacije metodom po Ranawatu.

K - Köhlerova ili ilioishijalna linija.

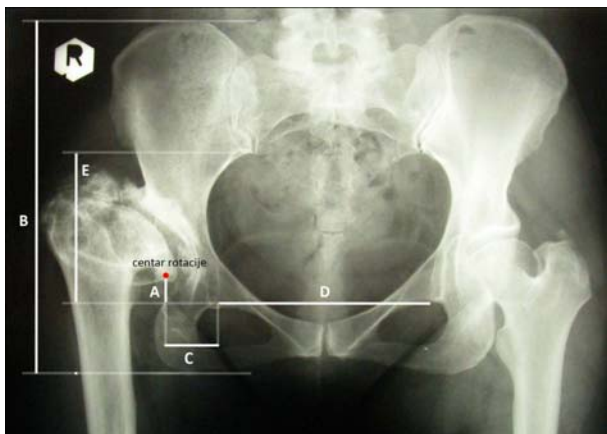
S - Shenton-Menardova linija.

**Pierchon** definira idealni centar rotacije koristeći vertikalnu udaljenost od centra glave femura do vodoravne linije koja spaja figure suze (A), visinu zdjelice (B), vodoravnu udaljenost centra glave femura i okomice kroz figuru suze (C), vodoravnu udaljenost figura suza (D), vertikalnu udaljenost figure suze i vodoravne linije koja spaja donji rub sakroilijakalnih zglobova (E) te dva indeksa, i to  $A/E$  koji iznosi 0.2 za muškarce, 0.18 za žene i  $C/D$  koji iznosi 0.3 za muškarce i 0.25 za žene. Iz dobivenih podataka računa se pozicija centra rotacije (Slika 11).

Primjer određivanja centra rotacije po Pierchonu: Sjecište osi koordinatnog sustava čini D linija i okomica na D liniju koja prolazi kroz figuru suze (Slika 12). Da bi se odredila x koordinata koristi se indeks  $C/D$  koji iznosi 0.3 za muškarce i 0.25 za žene. Pri tome se izmjeri dužina D linije, a vrijednost C odgovara x koordinati i računa se tako da se dužina linije D pomnoži s 0.3 za muškarce i 0.25 za žene. Koordinata ipson se određuje na isti način, no u ovom slučaju se izmjeri dužina E linije, a vrijednost A odgovara y koordinati i računa se tako da se dužina linije E pomnoži s 0.2 za muškarce, 0.18 za žene.



**Slika 11.** Određivanje centra rotacije metodom po Pierchonu.



**Slika 12.** Primjer određivanja centra rotacije metodom po Pierchonu.

## LITERATURA

- Bicanic G, Delimar D, Delimar M, Pecina M.** Influence of the acetabular cup position on hip load during arthroplasty in hip dysplasia. *Int Orthop* 2009;33-2:397-402.
- Bićanić G.** Ugradnja endoproteze modificiranim izravnim lateralnim pristupom u bolesnika s izrazitom displazijom kuka. *Disertacija*, 2009.
- Crowe JF, Mani VJ, Ranawat CS.** Total hip replacement in congenital dislocation and dysplasia of the hip. *J Bone Joint Surg Am* 1979;61-1:15-23.
- Delimar D, Bicanic G, Korzinek K.** Femoral shortening during hip arthroplasty through a modified lateral approach. *Clin Orthop Relat Res* 2008;466-8:1954-8.
- Delimar D, Bicanic G, Pecina M, Korzinek K.** Acetabular roof reconstruction with pedicled iliac graft: early clinical experience. *Int Orthop* 2004;28-5:319-20.
- Delimar D, Bićanić G.** Modificirani direktni lateralni pristup na kuk posebno pogodan za skraćenje femura kod ugradnje totalne endoproteze kuka zbog displazije. [www.ortopedija.net](http://www.ortopedija.net)
- Delimar D, Cacak N, Klobucar H, Pecina M, Korzinek K.** Acetabular roof reconstruction with pedicled iliac graft. *Int Orthop* 2002;26-6:344-8.
- Eftekhari NS.** Congenital dysplasia and dislocation. In: Eftekhari NS, ed. *Total Hip Arthroplasty*. Vol. p. 927. St. Louis: C. V. Mosby, 1993.
- Hartofilakidis G, Stamos K, Ioannidis TT.** Low friction arthroplasty for old untreated congenital dislocation of the hip. *J Bone Joint Surg Br* 1988;70-2:182-6.
- Hartofilakidis G, Stamos K, Karachalios T, Ioannidis TT, Zacharakis N.** Congenital hip disease in adults. Classification of acetabular deficiencies and operative treatment with acetabuloplasty combined with total hip arthroplasty. *J Bone Joint Surg Am* 1996;78-5:683-92.
- Pierchon F, Migaud H, Duquenois A, Fontaine C.** [Radiologic evaluation of the rotation center of the hip]. *Rev Chir Orthop Reparatrice Appar Mot* 1993;79-4:281-4.
- Pompe B, Antolic V, Igljic A, Kralj-Igljic V, Mavcic B, Smrke D.** Evaluation of biomechanical status of dysplastic human hips. *Pflugers Arch* 2000;440-5 Suppl:R202-3.
- Ranawat CS, Dorr LD, Inglis AE.** Total hip arthroplasty in protrusio acetabuli of rheumatoid arthritis. *J Bone Joint Surg Am* 1980;62-7:1059-65.
- Sanchez-Sotelo J, Berry DJ, Trousdale RT, Cabanela ME.** Surgical treatment of developmental dysplasia of the hip in adults: II. Arthroplasty options. *J Am Acad Orthop Surg* 2002;10-5:334-44.

# NOVI OPERACIJSKI PRISTUP ZA UGRADNJU TOTALNE ENDOPROTEZE KUKA U BOLESNIKA S VISOKOM DISPLAZIJOM

Goran Bićanić, Domagoj Delimar

Ugradnja totalne endoproteze kuka u odraslih bolesnika s displazijom kuka zahtjevan je ortopedski zahvat. Brojni članci objavljeni na tu temu još i danas upućuju na nepostojanje takozvanog zlatnog standarda u operacijskom liječenju displazija. Osobito su raznolike tehnike za operaciju displazija visokog stupnja (3. i 4. stupanj displazije po Crowe-u). Opisane tehnike pokazuju i različite ishode liječenja. Naime, zbog narušenih anatomskih i biomehaničkih odnosa sekundarna artroza displastičnog kuka javlja se u mlađoj životnoj dobi (po Hartofilakidisu prosječno 53 godine), te je cilj operacijskog liječenja uz primjenu endoproteze osigurati dugogodišnju stabilnost endoproteze kuka, a time i znatno dulje trajanje endoproteze. Za ortopeda je ponovna uspostava anatomskih i biomehaničkih odnosa takvog kuka veliki izazov. U vrijeme kada su s oduševljenjem ugrađivane prve totalne endoproteze kuka smatralo se da rezultati rekonstrukcije displastičnog kuka nisu zadovoljavajući, i to osobito kod visokih displazija. Zbog anatomskih promjena kuka ortoped se često nalazi u situaciji kada uobičajene tehnike nisu adekvatne za rješenje problema. Najčešći su problemi kod postavljanje acetabularne komponente u idealni centar rotacije, dok je s femoralne strane teško postići izjednačenje duljine nogu (uz adekvatno produljenje operirane noge uz eventualno skraćivanje femura). Zbog toga, zapravo, stupanj deformacije kuka u velikoj mjeri određuje koje će tehnike i operacijski pristup biti na raspolaganju operateru prilikom ugradnje totalne endoproteze.

*Kod ugradnje acetabularne komponente najveći je problem ugradnja u idealni centar rotacije uz dobru stabilnost.*

Tako se na primjer kod Crowe tip 1 ili tip 2 displazije kuka preporučuju standardni pristupi na kuk (lateralni, anterolateralni ili stražnji) dok se za teže stupnjeve displazije osim standardnih pristupa mogu koristiti i neke druge tehnike poput osteotomije velikog trohantera, različitih vrsta subtrohanternih osteotomija ili druge specijalne tehnike. Navedene specijalne tehnike su razvijene jer ponekad nije moguće izvesti operaciju ugradnje endoproteze kuka kod bolesnika s displazijom 3. ili 4. stupnja po Crowe-u, a da se pritom značajno poboljša funkcionalni status bolesnika. Čak i sa specijalnim tehnikama poslijeoperacijski funkcionalni rezultati tih težih stupnjeva displazije su značajno lošiji nego poslijeoperacijski funkcionalni rezultati blažih stupnjeva displazije operiranih standardnim metodama (pod standardnim metodama misli se na trenutno najraširenije pristupe i metode koji se koriste kod ugradnje totalne endoproteze kuka zbog primarne artroze kod bolesnika s minimalnim anatomskim deformacijama).

*Kod ugradnje femoralne komponente najveći su problemi postići izjednačenje duljine nogu (produljenje) te repozicija endoproteze.*

S tim u vezi u Klinici za ortopediju Medicinskog fakulteta Sveučilišta u Zagrebu i Kliničkog bolničkog centra Zagreb razvijen je novi operacijski pristup za ugradnju totalne endoproteze kuka u bolesnika s displazijom zgloba. Taj pristup ima prednost u odnosu na ostale u tome što osigurava odličnu preglednost operacijskog polja, čuva abduktornu mišićnu strukturu i omogućuje dodatno skraćivanje femura ukoliko je to potrebno radi balansa mekih tkiva i postizanja jednake duljine ekstremiteta. Ovim pristupom je

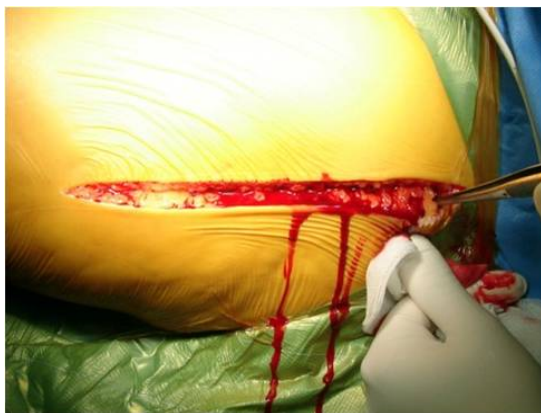*S dosadašnjim specijalnim tehnikama za ugradnju endoproteze kuka kod displazije poslijeoperacijski rezultati su lošiji nego kod standardnih tehnika.*

*Koristeći novi operacijski pristup za teže stupnjeve displazije postižu se jednako dobri poslije-operacijski funkcionalni rezultati kao i kod blažih stupnjeva displazije.*

također olakšana rekonstrukcija centra rotacije kuka uz implantaciju acetabularnog dijela endoproteze kuka u pravi acetabulum sve uz očuvanje snage miškulature što bitno pridonosi kasnijem funkcionalnom statusu bolesnika. Dokazano je da se korištenjem novog pristupa u bolesnika s teškim stupnjevima displazije (Crowe 3 i 4) postižu rezultati kao i kod bolesnika s blažim stupnjevima displazije (Crowe 1 i 2) što do sada nije bio slučaj jer su rezultati nakon ugradnje totalne endoproteze kuka u bolesnika s teškim stupnjevima displazije (Crowe 3 i 4) bili značajno lošiji (što se objašnjavalo velikim anatomskim promjenama kod visokih displazija i zahtjevnim operacijskim tehnikama).

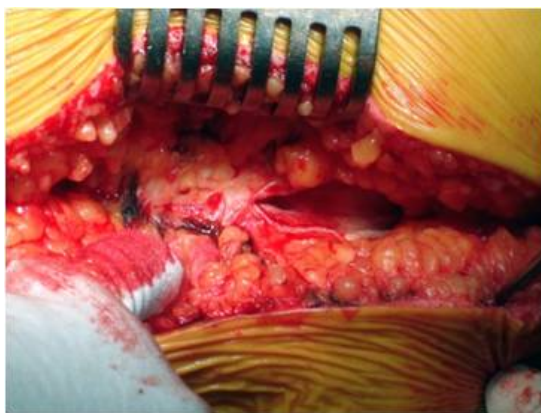
### **OPERACIJSKA TEHNIKA - Modificirani lateralni pristup na kuk**

Bolesnik može ležati na leđima ili na boku. Napravi se ravni rez kože iznad velikog trohantera, proksimalno 4 do 5 cm iznad vrha trohantera, a prema distalno ovisno o potrebi, najčešće 6 do 7 cm (Slika 1).



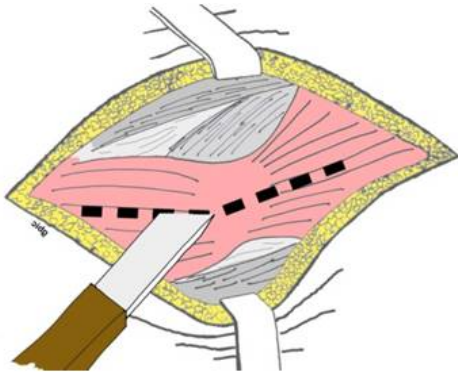
**Slika 1.** Prikazana je intraoperacijska fotografija lijevog kuka, bolesnik leži na leđima. Rez kože.

Fascija lata se prema distalno zareže paralelno s mišićnim nitima i paralelno s femurom, a prema proksimalno između gluteusa maksimuma i mišićnih vlakana fascije late, sve paralelno s mišićnim vlaknima (slika 2).

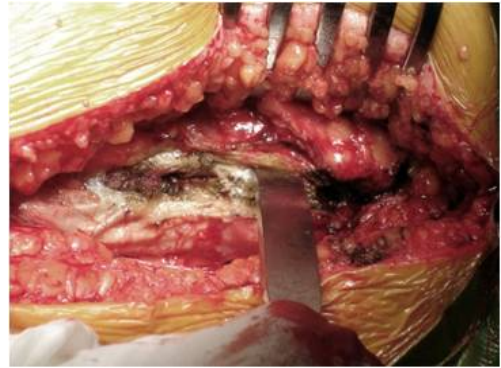


**Slika 2.** Djelomično otvorena fascija lata.

Zatim se gluteus medijus rastvori točno po sredini velikog trohantera, prema distalno paralelno s nitima vastusa lateralis koliko je potrebno, a prema proksimalno do 4 cm paralelno s mišićnim nitima gluteusa medijusa kako bi se zaštitila transverzalna grana gornjeg glutealnog živca. Prednja polovica tetive se odvoji kauterom ili dlijetom (Slika 3 i 4).

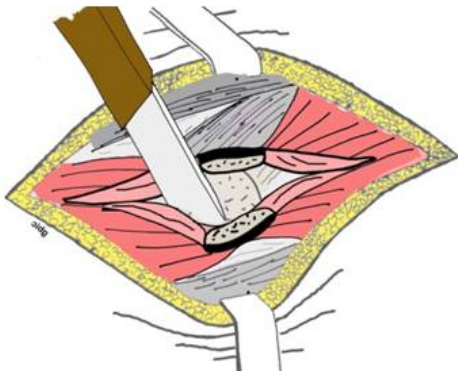


**Slika 3.** Shematski prikaz otvaranja gluteus medijusa i vastus lateralis.  
(lijevo-distalno - vastus lateralis, desno-proksimalno - gluteus medijus).

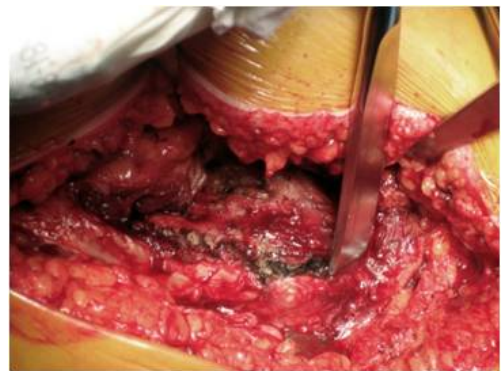


**Slika 4.** Intraoperacijski prikaz otvaranja gluteus medijusa i vastus lateralis dlijetom prema naprijed (anteriorno).  
(lijevo-distalno-vastus lateralis, desno-proksimalno-gluteus medijus).

Ukoliko se koristi dlijeto, tanki sloj kosti velikog trohantera ostaje vezan za tetivu gluteusa medijusa i vastusa lateralis. Stražnja polovica tetive gluteusa medijusa i vastusa lateralis uvijek se odvaja dlijetom ostavljajući barem 2 do 3 mm debljine kosti na hvatištu tetiva (Slike 5, 6 i 7).

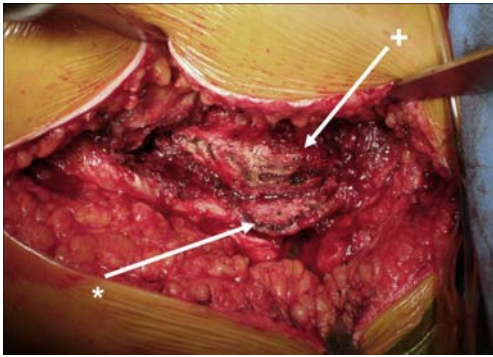


**Slika 5.** Shematski prikaz otvaranja gluteus medijusa i vastus lateralis dlijetom prema straga.  
NAPOMENA: potrebno je obratiti pažnju na tanki sloj kosti koji straga obavezno mora ostati vezan uz stražnju polovicu tetive gluteus medijusa i vastus lateralis.  
(lijevo-distalno - vastus lateralis, desno-proksimalno - gluteus medijus)



**Slika 6.** Intraoperacijski prikaz otvaranja gluteus medijusa i vastus lateralis dlijetom prema straga.  
NAPOMENA: potrebno je obratiti pažnju na sloj kosti koji straga obavezno mora ostati vezan uz stražnju polovicu tetive gluteus medijusa i vastus lateralis.  
(lijevo-distalno - vastus lateralis, desno-proksimalno - gluteus medijus)

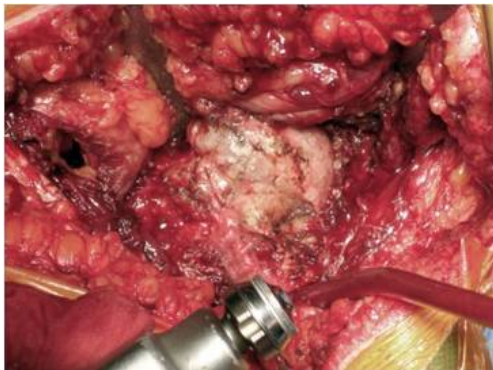




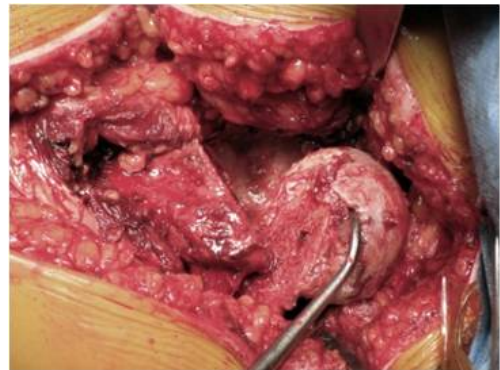**Slika 7.** Intraoperacijski prikaz pristupa s u kontinuitetu odvojenom stražnjom polovicom tetive gluteus mediusa i vastus lateralis.  
\* tanki sloj kosti s velikog trohantera koji je ostao vezan na stražnju polovicu tetive gluteus mediusa i vastus lateralis.  
+ veliki trohanter.

Pristup se nastavi prema naprijed i straga do acetabuluma. Slijedi otvaranje zglobne čahure, resekcija vrata femura „in situ“, vadenje glave femura (Slike 8 i 9).

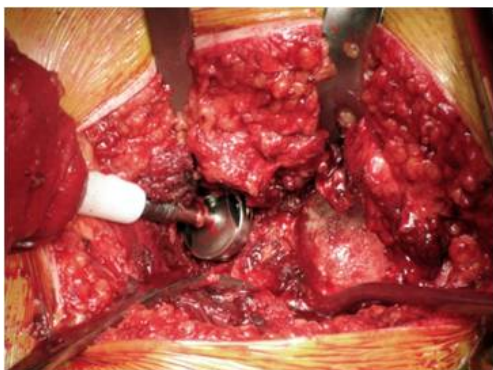
Nakon toga slijedi priprema acetabuluma do željene veličine, te postavljanje definitivnog bescementnog acetabuluma (Slike 10 i 11).



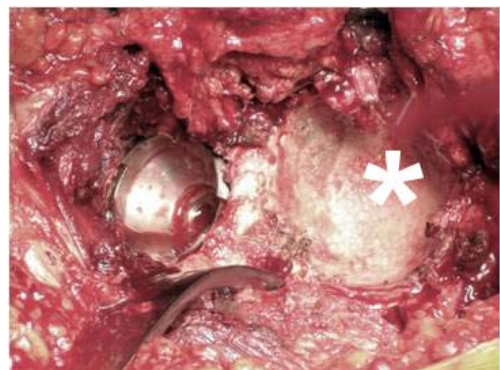
**Slika 8.** Intraoperacijski prikaz resekcije glave femura „in situ“.



**Slika 9.** Intraoperacijski prikaz vadenja resecirane glave femura.

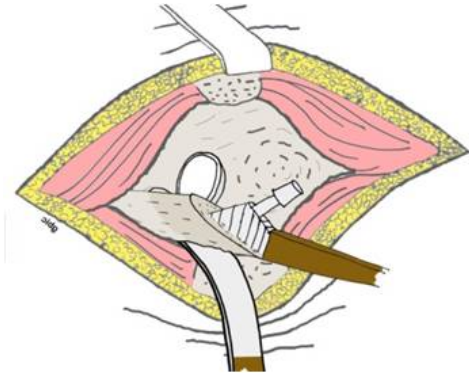


**Slika 10.** Intraoperacijski prikaz freziranja acetabula u razini idealnog centra rotacije. Neoacetabulum se nalazi s desne strane.

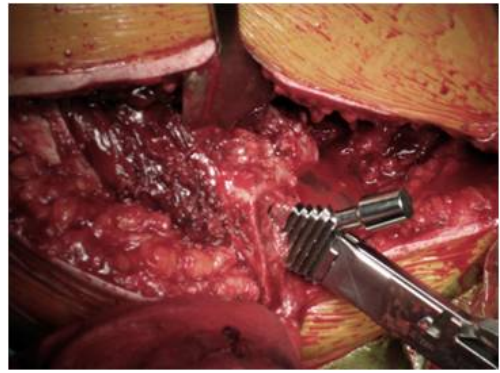

**Slika 11.** Intraoperacijski prikaz implantirane acetabularne komponente u razini idealnog centra rotacije. \*neoacetabulum

Zatim se proksimalni dio femura može pomaknuti i sprijeda i straga radi bolje preglednosti prednjih i stražnjih kolumni acetabuluma. U ovom trenutku može se skratiti femur kako bi se dobila odgovarajuća duljina noge. Nakon toga postavi se noga u vanjsku rotaciju i adukciju te slijedi priprema femoralnog kanala odgovarajućim rašpama (Slike 12 i 13).

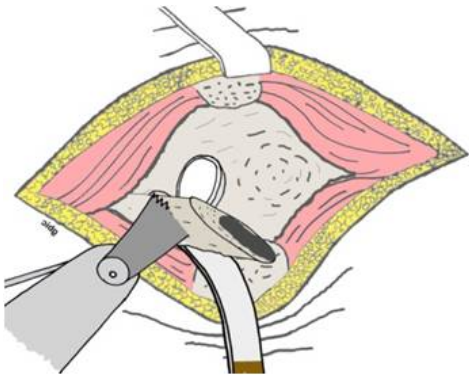


**Slika 12.** Shematski prikaz rašpanja femoralnog kanala.

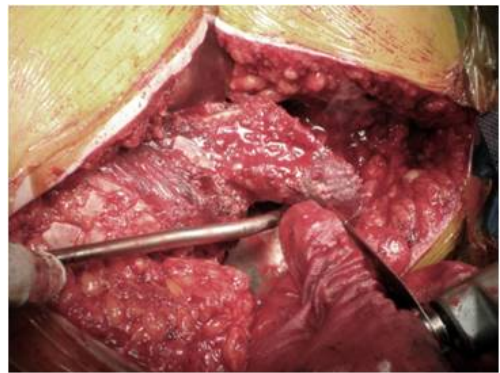


**Slika 13.** Intraoperacijski prikaz rašpanja femoralnog kanala.

Za vrijeme ili nakon rašpanja femoralnog kanala može se dodatno izvršiti resekcija proksimalnog okrajka bedrene kosti kako bi se postigla jednaka duljina nogu ili izvršilo dodatno skraćivanje femura radi lakše repozicije endoproteze (Slike 14 i 15).

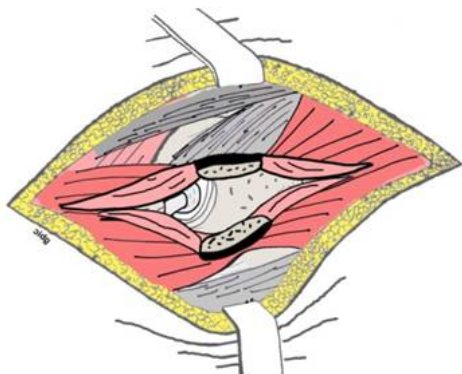


**Slika 14.** Shematski prikaz dodatnog skraćivanja proksimalnog kraja bedrene kosti.

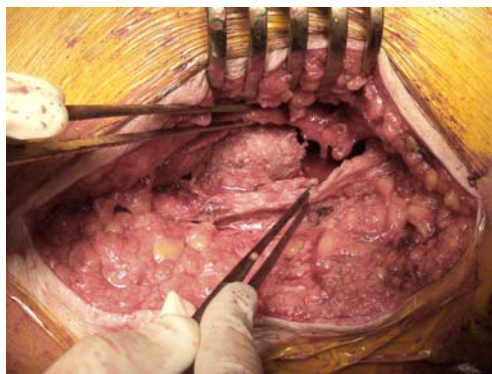


**Slika 15.** Intraoperacijski prikaz dodatnog skraćivanja proksimalnog kraja bedrene kosti.

Po postizanju željene veličine i stabilnosti, te nakon probne repozicije i kontrole pokretljivosti, postavi se definitivni femoralni dio. Nakon repozicije koštani fragmenti na kojima su ostali vezani gluteus medius i vastus lateralis u kontinuitetu se sami približe (zbog napetosti muskulature) (Slike 16 i 17).

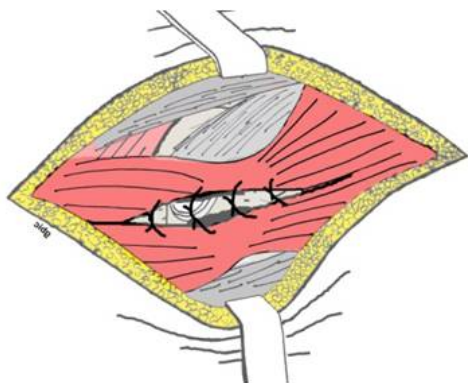


**Slika 16.** Shematski prikaz približavanja koštanih fragmenata na kojima su ostali vezani gluteus medijus i vastus lateralis. (Cijeljenje se odvija po principu obuhvatne sveze)



**Slika 16.** Intraoperacijski prikaz približavanja koštanih fragmenata na kojima su ostali vezani gluteus medijus i vastus lateralis.

Na kraju se dodatno učvrste koncima jedan za drugi. Na taj način očuvan je kontinuitet abduktorne muskulature, te se slijede principi minimalno invazivne kirurgije. Nakon toga slijedi šivanje rane po slojevima (Slika 18).



**Slika 18.** Šivanje po slojevima i zatvaranje rane.

## LITERATURA

**Delimar D, Bicanic G, Korzinek K.** Femoral shortening during hip arthroplasty through a modified lateral approach. *Clin Orthop Relat Res* 2008;466-8:1954-8.

**Delimar D., Bićanić G.** Modificirani direktni lateralni pristup na kuk posebno pogodan za skraćivanje femura kod ugradnje totalne endoproteze kuka zbog displazije. [www.ortopedija.net](http://www.ortopedija.net)

**Bićanić G.** Ugradnja endoproteze modificiranim izravnim lateralnim pristupom u bolesnika s izrazitom displazijom kuka. *Disertacija, 2009.*



<b>A</b>		
Acetabularni indeks	.....	27
Acetabuloplastika	.....	46
Artroskopski portal	.....	56, 57
Apozicijska artroplastika	.....	45
<b>B</b>		
Barlow - Palmenov test	.....	16, 18
<b>C</b>		
Calot	.....	7
CE kut	.....	27
Centar rotacije kuka	.....	68, 69
Chiari	.....	49
Couture-Baud-Pous	.....	25
Crowe klasifikacija	.....	66, 67
<b>D</b>		
Duchennov znak	.....	19
<b>F</b>		
Femoroacetabularni sindrom sraza	.....	53
<b>G</b>		
Galleazzijev znak	.....	18
Graf	.....	16, 17, 20, 21, 32, 36
<b>H</b>		
Harcke	.....	20, 23
Hartofilakidisova klasifikacija	.....	68
Hilgenreinerov pravac	.....	27
<b>I</b>		
Ilioishijalna linija	.....	16, 68
Indeks dubine acetabuluma	.....	27
<b>J</b>		
Jansen	.....	11
<b>K</b>		
Kompjuterizirana tomografija	.....	29
Kopitsov pravokutnik	.....	27
Kotiloplastika	.....	65
Kritični kuk	.....	32
<b>L</b>		
Lorenz (-ova metoda)	.....	5, 6, 12, 16
Ludloff	.....	43
<b>M</b>		
Magnetska rezonanca	.....	29
Migracijski indeks glave femura	.....	27
Modificirani lateralni pristup na kuk	.....	72
<b>N</b>		
Neoacetabulum	.....	63
Nove-Josseraud	.....	11
<b>O</b>		
Ortolanijev test	.....	16, 18
Osteotomija proksimalnog femura	.....	50
Osteotomije zdjelice	.....	45
<b>P</b>		
Pavlikovi remenčići	.....	33
PE kut	.....	27
Periacetabularna osteotomija zdjelice	...	49
Putti	.....	8, 12, 13
<b>R</b>		
Redirekcijske osteotomije zdjelice	.....	47
<b>S</b>		
Sharpov kut	.....	27
Shenton-Menardova linija	.....	27
Suzuki	.....	25
<b>T</b>		
Terjesen	.....	24
Trendelenburgov znak	.....	19
<b>U</b>		
Ultrazvuk	.....	16, 19
<b>V</b>		
Vakuum fenomen	.....	55
VCA kut	.....	27