

# Primjena trombocitima obogaćenog fibrina u oralnoj kirurgiji

**Marko Blašković<sup>1</sup>, Dragana Gabrić Pandurić<sup>2</sup>, Davor Katanec<sup>2</sup>, Juraj Brozović<sup>3</sup>, Matija Gikić<sup>4</sup>, Mato Sušić<sup>2</sup>**

<sup>1</sup>Privatna stomatološka ordinacija, Rijeka

<sup>2</sup>Zavod za oralnu kirurgiju, Stomatološki fakultet Sveučilišta u Zagrebu

<sup>3</sup>Privatna stomatološka ordinacija, Split

<sup>4</sup>Privatna stomatološka ordinacija, Zagreb

**SAŽETAK** Trombocitima obogaćen fibrin (PRF) autologni je biomaterijal koji predstavlja drugu generaciju trombocitnih koncentrata. Ima povoljna biološka svojstva koja ubrzavaju mekotkivno te koštano cijeljenje, zbog čega široko područje primjene nalazi u oralnoj kirurgiji te drugim specijalističkim područjima. Nasljednik je trombocitima obogaćene plazme (PRP) s višestrukim prednostima. Najveće prednosti rada s PRF-om su jednostavnost priprema preparata, dostupnost svakom pacijentu te minimalna trauma. Objavljeno je više radova na temu upotrebe PRP-a i PRF-a u parodontnoj, oralnoj, maksilofacijalnoj i plastičnoj kirurgiji te u otorinolaringologiji. Neka od područja primjene su: augmentacija sinusa nakon podizanja dna maksilarnog sinusa, prezervacija alveola nakon vađenja zuba, vođena regeneracija kostiju, vođena regeneracija tkiva te cijeljenje mekih tkiva u mukogingivnoj kirurgiji.

**KLJUČNE RIJEČI** koštana regeneracija; oralna kirurgija; trombocitima bogata plazma; vođena regeneracija mekih tkiva

**T**rombocitima obogaćena plazma (engl. *Platelet Rich Plasma*, PRP) i trombocitima obogaćen fibrin (engl. *Platelet Rich Fibrin*, PRF) autologni je preparat nastao centrifugiranjem krvi pacijenta, a sastoji se od trombocita i plazme. Humani krvni ugrušak sastoji se od oko 95% crvenih krvnih stanica, 5% trombocita i manje od 1% bijelih krvnih stanica. PRP/PRF-ugrušak, za razliku od toga, sadrži 4% crvenih krvnih stanica, 95% trombocita i 1% bijelih krvnih stanica.<sup>1,2</sup>

Oštećenje tkiva i prekid kontinuiteta stijenki krvne žile potiču nastanak trombocitnog čepa i krvnog ugruška te lučenje više faktora rasta. Alfa-granule, koje se nalaze u trombocitima, sadrže određene faktore rasta: faktor rasta podrijetlom iz trombocita (PDGF), transformirajući faktor rasta  $\beta$  (TGF- $\beta$ , uključujući izomere TGF- $\beta$ -1 TGF- $\beta$ -2), vaskularni endotelni faktor rasta (VEGF), epidermalni faktor rasta iz trombocita (PD-EGF) te inzulinu sličan faktor rasta (IGF-1) koji se nalazi i u plazmi (tablica 1). Nakon aktivacije trombocita,  $\alpha$ -granule se spajaju sa staničnom membranom i luče aktivne oblike faktora rasta.<sup>3,4</sup>

Za vrijeme zarastanja rana, trombociti luče spomenute faktore rasta koji upravljaju proliferacijom, kemotaksijom, sintezom ekstracelularnog matriksa i morfogenezom tkiva. Upotrebom PRF-a ili PRP-a moguće je višestruko povećati koncentraciju faktora rasta te ubrzati i pospješiti proces cijeljenja potičući proliferaciju fibroblasta i zarastanje kosti, porast vaskularizacije tkiva

i stvaranje kolagena te mitozu mezenhimalnih matičnih stanica i osteoblasta.<sup>3,5,6</sup>

Tehniku PRF-a su 2001. godine razvili Choukroun i suradnici, i predstavlja drugu generaciju autolognog koncentrata trombocita koja se koristi za ubrzanje cijeljenja mekog i tvrdog tkiva.<sup>2,3</sup> Za razliku od PRP-a, PRF je sazdan od matriksa autolognog fibrina u koji su ugrađene velike količine trombocita i njihovih faktora rasta. Tijekom idućih 7-11 dana fibrinska se mrežica razgrađuje, dok se faktori rasta progresivno otpuštaju. Kod PRP-a nema fibrinske mrežice, zbog čega se faktori rasta jednokratno i nekontrolirano otpuštaju prilikom pripreme i aplikacije PRP-a. Faktori rasta imaju ograničeno vrijeme djelovanja, nakon čega se inaktiviraju i razgrađuju. Cijeljenje rana složeni je proces koji zahtijeva interakciju različitih stanica tokom vremena. Stoga jednokratno otpuštanje faktora rasta neposredno djeluje samo na početni stadij cijeljenja rana uz izostanak produljenog učinka važnog u regeneraciji mekog tkiva i kosti. Upravo zbog toga fibrinska mrežica ima važnu ulogu u regenerativnim svojstvima PRF-a.<sup>1-3,5</sup>

Objavljeno je više radova na temu upotrebe PRP-a i PRF-a u parodontnoj, oralnoj, maksilofacijalnoj i plastičnoj kirurgiji te u otorinolaringologiji. Neka od područja primjene su: augmentacija sinusa nakon podizanja dna maksilarnog sinusa, prezervacija alveola nakon vađenja zuba, vođene regeneracije kostiju (engl. *Guided Bone Regeneration*, GBR), vođene regeneracije tkiva

TABLICA 1. Faktori rasta sadržani u $\alpha$ -granulama trombocita <sup>4</sup>		
Faktor	Ciljno tkivo/stanice	Funkcija
PD-EGF	Stanice krvnih žila, stanice kože, fibroblasti	Sekrecija citokina, rast stanica, kemotaksija, diferencijacija
PDGF	Fibroblasti, stanice glatkih mišića, hondrociti, osteoblasti, mezenhimalne matične stanice	Rast stanica, kemotaksija, rast krvnih žila, granulacija, sekrecija faktora rasta, formiranje matriksa s koštanim morfogenetskim proteinom (BMP-om) kolagen i kost)
TGF- $\beta$ 1	Stanice krvnih žila, stanice kože, fibroblasti, monociti, TGF-obitelj (uključujući BMP), osteoblasti	Rast krvnih žila, sinteza kolagena, inhibicija rasta, apoptoza, diferencijacija, aktivacija
IGF- 1, 2	Kost, krvne žile, koža, fibroblasti	Rast, diferencijacija i kemotaksija stanica, sinteza kolagena
VEGF/ECGF	Stanice krvnih žila	Rast stanica, migracija, urastanje novih krvnih žila, antiapoptoza
bFGF	Stanice krvnih žila, stanice glatkih mišića, koža, fibroblasti	Rast stanica, kemotaksija, rast krvnih žila

(engl. *Guided Tissue Regeneration*, GTR) te cijeljenje mekih tkiva u mukogingivnoj kirurgiji.<sup>4,6,7,24,25</sup>

#### PRIPREMA PRP-A

Prikupljena krv za pripremu PRP-a odmah se miješa s antikoagulantom (limunska dekstroza ACD-A): 2 mL ACD-A i 20 mL krvi ili 7 mL ACD-A i 60 mL krvi, kako bi se spriječila aktivacija trombocita. Za vrijeme prvog centrifugiranja krv se razdvaja u tri sloja: na dnu epruvete se nalazi sloj crvenih krvnih stanica, u sredini sloj bogat trombocitima i na vrhu acelularna plazma bogata plazmatskim molekulama (fibrinogen) koja se naziva trombocitima siromašna plazma (engl. *Platelet Poor Plasma*, PPP). Sterilnom štrcaljkom aspiriraju se prva gornja dva sloja i nešto malo sloja s crvenim krvnim stanicama i zatim se opet centrifugiraju, ali bez anitkoagulanta. Drugo centrifugiranje je brže i duže od prvog. Nakon drugog centrifugiranja moguće je prikupiti PRP-sloj. Neposredno prije aplikacije PRP-a, potrebno je umjetno polimerizirati koncentrat trombocita upotrebom kalcijevog klorida i goveđeg trombina. Polimerizacija nastupi za 6-10 sekundi.<sup>2,8</sup>

#### PRIPREMA PRF-A

PRF je pripravak koji nastaje samo centrifugiranjem krvi pacijenta, bez ikakvih dodatnih aditiva. Stoga za njegovu pripremu nisu potrebni ni antikoagulansi niti goveđi trombin. Za pripremu PRF-a potrebna je centrifuga (PC-02 stolna centrifuga) (slika 1) i set za uzimanje krvi: leptir igla (24G), epruveta od 9 mL i podveznik (slika 2 a,b). PRF-protokol je jednostavan: nakon venepunkcije izvadi se 20–60 mL krvi, koja se pohranjuje u više epruveta od 9 mL, bez antikoagulansa i odmah ju se centrifugira na 3000 rotacija po minuti kroz deset minuta. Zbog izostanka antikoagulansa, pokreće se koagulacijska kaskada, fibrinogen se pretvara u fibrin, koji se višestruko ukrižuje i stvara gustu fibrinsku mrežicu. Tako nastaje fibrinski ugrušak koji sadrži polovicu leukocita i gotovo sve aktivne

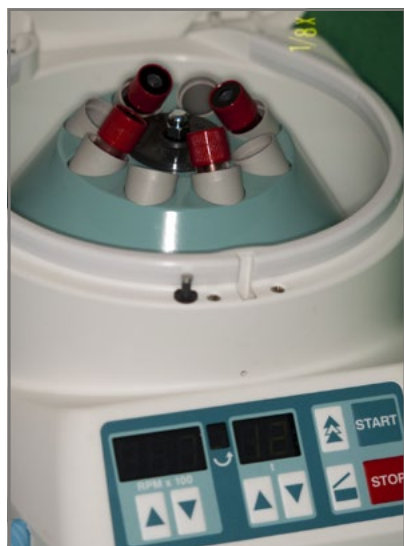trombocite prisutne u prikupljenoj krvi (slika 3 a,b). Za pripremu PRF-a bitna je brzina prikupljanja krvi i početka centrifugiranja.<sup>2</sup>

U PRF-tehnici fibrin se polimerizira prirodno i sporo za vrijeme centrifugiranja, što omogućava stvaranje homogene 3D-organizirane strukture, u koju su ugrađeni faktori rasta i trombociti. Također, struktura fibrina čini kostur (kalup) po kojem migriraju endotelne stanice, osteoblasti i druge stanice za vrijeme zarastanja tkiva. Prisustvo tako organizirane fibrinske mrežice na početku zarastanja rane ubrzava angiogenezu rane, što omogućuje bržu migraciju osteoblasta i početak stvaranja kosti.<sup>2</sup> Carrol i suradnici dokazali su na istraživanju provedenom u *in vitro* uvjetima da se iz PRF-a otpušta šest faktora rasta u nepromijenjenoj koncentraciji tijekom sedam dana.<sup>6,9-11</sup>


#### PRIPREMA PRF-MEMBRANE I PRF-CILINDRA

PRF *Box* (*Process*, Francuska) je instrumentarij namijenjen za stvaranje membrana i cilindra iz PRF-a. Kompresijom svježeg PRF-ugruška unutar PRF *Box*-a dobivaju se membrane jednake debljine. Višestruko ukrižena struktura fibrina stabilizira ugrušak, stvara konzistenciju koja se odupire „premještanju“, održava prostor, sprječava invaziju mekog tkiva, a istovremeno progresivno otpušta faktore rasta.<sup>2,12,13</sup> Serumski eksudat, koji je bogat vitronektinom, za vrijeme kompresije se istiskuje iz fibrinske mrežice i prikuplja na dnu kutije. Njega se može iskoristiti za hidrataciju koštanog nadomjestka, kirurške rane ili pohranjivanje autolognog koštanog grafta.<sup>13</sup>

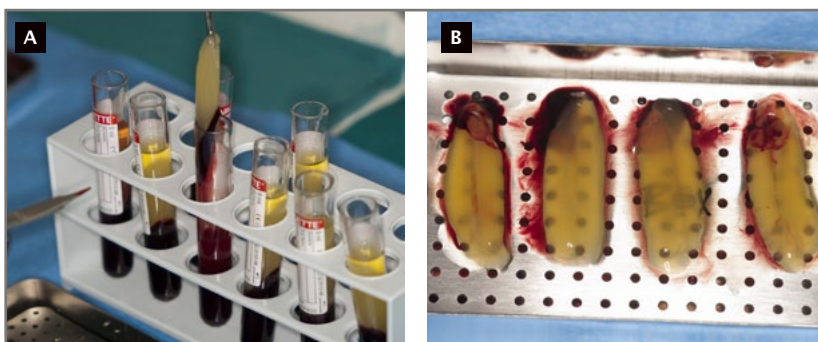
PRF-cilindri koriste se kod prezervacije postekstrakcijskih alveola i kod transalveolarne tehnike podizanja dna maksilarnog sinusa osteomima. PRF se postavi unutar cilindra PRF *Box*-a i postupnim pritiskom klipa oblikuje se mali disk promjera 1cm. Disk se može lako postaviti unutar postekstrakcijske alveole ili unutar kirurški oblikovane osteotomije prilikom podizanja sinusa transkrestalnom osteotomskom tehnikom.<sup>4,14,15</sup>



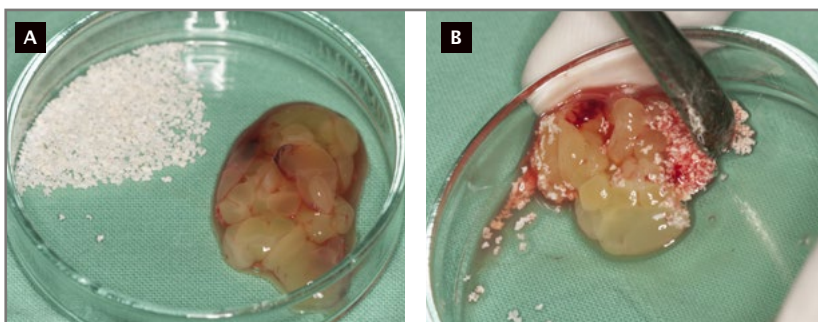
SLIKA 1. Centrifuga za PRF



SLIKE 2 A I B. Set za venepunkciju



SLIKE 3 A I B. PRF-ugrušci nakon centrifuge



SLIKE 4 A I B. Miješanje PRF-ugruška i umjetnog koštanog nadomjestka

#### KLINIČKA APLIKACIJA PRF-a KOD AUGMENTACIJE DNA MAKSILARNOG SINUSA

PRF se koristi kod zahvata lateralnog pristupa sinus liftinga, kao i kod transkrestalnog pristupa osteotomima.

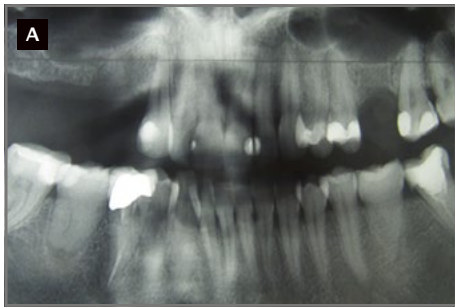**Aplikacija PRF-a s koštanim nadomjestkom.** Nakon centrifugiranja PRF-a ugrušak se posebnim sterilnim škaricama nareže na sitne komade i pomiješa s koštanim nadomjestkom (slika 4 a,b). U slučaju ksenogenog ili aloplastičnog nadmjestka, PRF će pojačati osteoinduktivna svojstva nadomjestka, djelujući na proliferaciju i kemotaksiju osteoblasta unutar susjednih zidova sinusa, te na poboljšanu migraciju i odlaganje kosti na čestice grafta (slika 5 a-g). Klinički se može očekivati brža mineralizacija grafta. Također, doći će do izražaja pozitivan utjecaj PRF-a na meka tkiva u smislu ubrzanog cijeljenja i sprečavanja dehiscijencije rane.

Čestice grafta mogu se hidrirati sa serumskim eksudatom bogatim vitronektinom, staničnim adhezijskim proteinom koji povezuje čestice grafta i time poboljšava svojstva rukovanja graftom.<sup>7,16,17</sup>

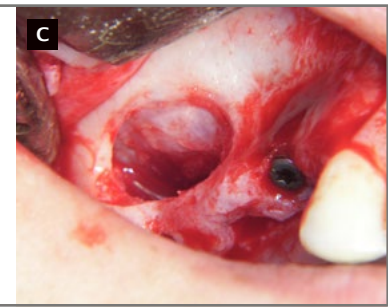
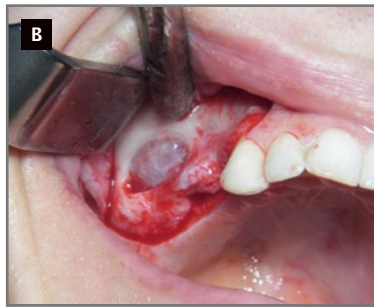
**Aplikacija PRF-membrane na Schneiderovu membranu.** PRF-membrana djeluje kao mehanička i biološka zaštita Schneiderove membrane, štiteći je od perforacija koje mogu nastati kompakcijom čestica koštanog nadomjestka u sinusnu šupljinu. PRF-membranom mogu se sanirati postojeće perforacije, a faktori rasta ubrzati njezino cijeljenje. Također, može se stabilizirati koštani nadomjestak oko vrha implantata.<sup>7,16,17</sup>

**Aplikacija PRF-membrane preko lateralnog prozora.** PRF-membrana može se aplicirati umjesto resorptivne kolagene membrane preko lateralnog prozora, kako bi se spriječila invaginacija mukogingivnog tkiva. Njene prednosti su da je ekonomski prihvatljivija kao autologni biomaterijal i biološki je aktivna jer otpušta faktore rasta koji ubrzavaju cijeljenje mekog tkiva i kosti.<sup>7,16,17</sup>

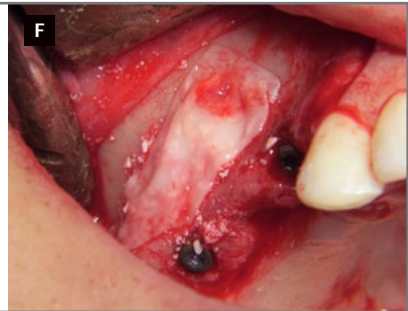
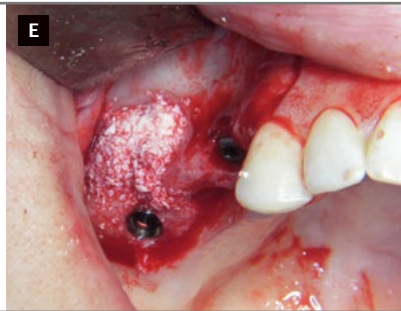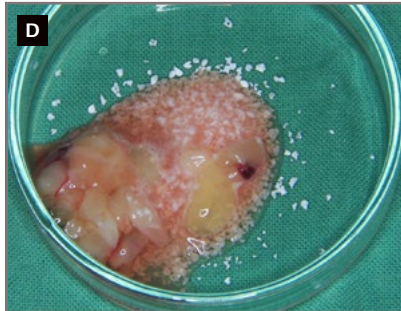
**Aplikacija PRF-a umjesto koštanog nadomjestka.** PRF kao zamjena za koštane nadomjestke može se koristiti kod tehnike lateralnog pristupa i kod tehnike krestalnog pristupa osteotomima. U lateralnom pristupu nakon elevacije Schneiderove membrane, PRF-membrana se polaže preko iste da bi zaštitila i zatvorila postojeće



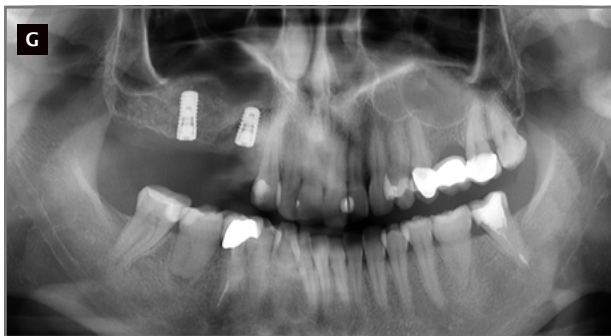SLIKA 5 A. Preoperativni ortopantomogram, pneumatizacija desnog maksilarnog sinusa



SLIKE 5 B I C. Lateralni pristup prozorom za elevaciju dna maksilarnog sinusa



SLIKE 5 D-F. Augmentacija sinusa kombinacijom PRF-ugruška i ksenogenog koštanog materijala, uz ugradnju dentalnih implantata



SLIKA 5 G. Postoperativni ortopantomogram

perforacije. Nakon postavljanja implantata, sinusna šupljina se ispuni s nekoliko PRF-cilindara, a pristupna fenestra se pokrije jednom ili dvije PRF-membrane da bi spriječila invaginaciju mekog tkiva u sinusnu šupljinu.

Kod vertikalne tehnike, PRF-čep se aplicira osteotomom unutar sinusa kao zamjena za koštani nadomjestak.<sup>18,19</sup>

#### KLINIČKA APLIKACIJA PRF-a KOD GBR-TEHNIKE

PRF-graft koristi se u augmentativnim tehnikama zaostalih koštanih defekata, samostalno ili u kombinaciji s biomaterijalom. Prednost samostalne primjene je ekonomska dostupnost zahvata za pacijenta (slika 6 a-e). Prilikom augmentacije alveolarnog grebena tehnikom GBR-a, PRF-membrana se može koristiti za zaštitu i stabilizaciju koštanog nadomjestka. PRF će ubrzati zarastanje mekog tkiva te smanjiti mogućnosti dehiscijencije i ekspozicije membrane. Svaka ekspozicija membrane rezultira sa smanjenom količinom regenerirane kosti.

Kod neresorptivnih membrana ekspozicija i prijevremeno uklanjanje kosti javlja se i u 40% slučajeva.<sup>16,17,20</sup>

PRF-ugrušak škaricama se može usitniti na manje komadiće i dodati koštanom nadomjestku koji će bolje međusobno povezati graft u cjelinu, potaknuti neoangiogenezu, proliferaciju i kemotaksiju osteoprogenitornih stanica.

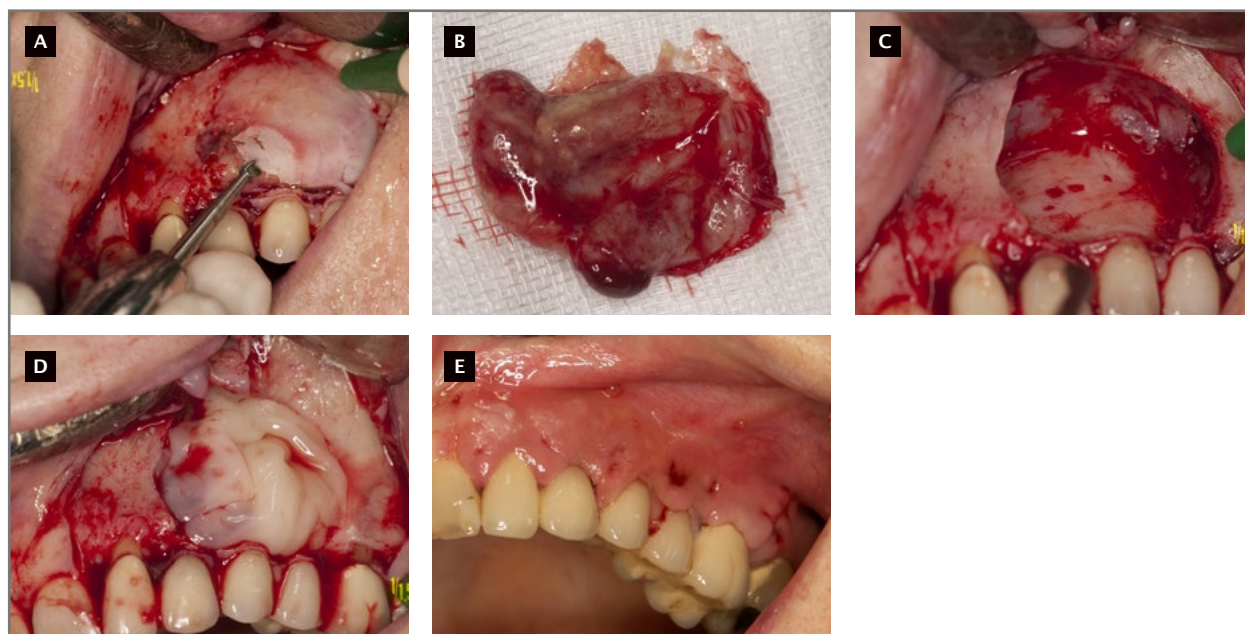
PRF-membrana, za razliku od komercijalnih resorptivnih ili neresorptivnih, kao što je već napomenuto u prijašnjem odjeljku, ekonomski je prihvatljivija, čime se smanjuju troškovi za pacijenta.

#### KLINIČKA APLIKACIJA PRF-a KOD PREZERVACIJE ALVEOLE

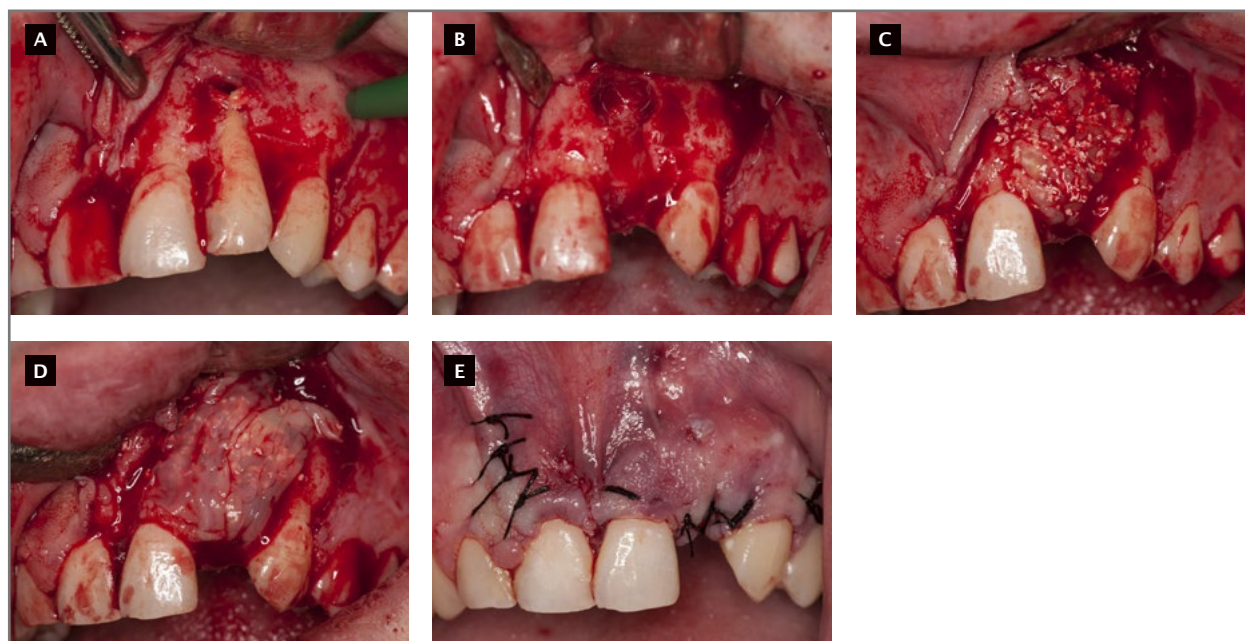
PRF se može koristiti samostalno u tehnikama prezervacije alveole da bi se očuvale dimenzije i ubrzalo zarastanje koštanog i mekog tkiva. Nakon četiri mjeseca zarastanja, postekstrakcijske alveole ispunjene su zreloom kosti, bez invaginacija mekih tkiva. Dimenzije alveolarnih grebena gotovo su očuvane, s minimalnim gubitkom širine od 7,38% i visine grebena od 7,13%.<sup>21</sup> U istraživanjima u kojima su korištene resorptivne membrane i koštani nadomjestci, nađene su resorpcije od 17,79% visine i 11,59% širine, a u nekim istraživanjima i veće.<sup>22</sup> Dakle, umjetni koštani nadomjestci usporavaju zarastanje alveole i umanjuju kvalitetu regenerirane kosti.<sup>4,21,22</sup>

Ostale prednosti kod korištenja PRF-a samostalno u regeneraciji kosti su:

1. brže izvođenje prezervacije alveole kada se ne koristi membrana, jer je za adaptaciju membrane potrebno više vremena,
2. eliminacija komplikacija i smanjena količina regenerirane kosti kao posljedica ekspozicije membrane,



SLIKE 6 A-E. Primjena PRF-a u augmentaciji koštanog defekta nakon cistektomije maksile



SLIKE 7 A-E. Primjena PRF-ugruška u kombinaciji s ksenogenim koštanim nadomjestkom u augmentaciji koštanog defekta zaostalog nakon ekstrakcije zuba s uzdužnom frakturom korijena

3. bolja kvaliteta kosti jer novoformirana kost neće sadržavati čestice umjetnog koštanog nadomjestka,
4. prevencija smanjenja dimenzija alveolarnog grebena prilikom cijeljenja jer izostaje upalna reakcija ili reakcija na strano tijelo, prisutna prilikom zarastanja alveole ispunjene koštanim nadomjestkom, koja može dovesti do resorpcije unutarnjih stijenka alveole i uzrokovati stanjenje alveole.<sup>20</sup>

Danas se PRF, u tehnici prezervacije alveole trozidnog koštanog defekta koji su obično posljedica uzdužnih fraktura korijena zubi, najčešće koristi u kombinaciji s nekim od umjetnih koštanih nadomjestaka (slike 7 a-e).

#### UPOTREBA PRF-a U REGENERATIVNOJ PARODONTNOJ KIRURGIJI

U regenerativnoj parodontnoj kirurgiji PRF se može koristiti kao dodatak koštanom nadomjestku ili kao zamjena za koštani nadomjestak za ispunjavanje infrakoštanih parodontnih defekata. Nakon odizanja režnja, debridmana infrakoštanih defekata te struganja i poliranja površine korijena, defekt se ispuni PRF-om i prekrije s PRF-membranom te fiksira resorptivnim šavovima oko susjednog zuba. U odnosu na početnu situaciju, smanjuje se dubina parodontnog džepa, a ispunjenost koštanog defekta i razina kliničkog pričvrstka

se poboljšavaju. Rezultati su bolji ako se u infrakoštanim defektima aplicira ksenografnu koštani nadomjestak uz dodatak PRF-a. Zamjena kolagene membrane, koja se inače koristi u GTR-tehnici, s PRF-membranom, smanjuje troškove liječenja, eliminira gubitak vremena potreban za adaptaciju i postavljanje membrane te značajno pojednostavljuje kiruršku tehniku.<sup>23</sup>

U usporedbi s vezivotkivnim transplantatom (engl. *Connective Tissue Graft*, CTG), kod prekrivanja gingivalnih recesija, korištenjem PRF-membrane dobiveni su slični rezultati kao i kod prekrivanja gingivalnih recesija kod tehnike koronarno pomaknutog (engl. *Coronally Advanced Flap*, CAF) režnja. Upotrebom CTG-a širina keratiniziranog tkiva bila je veća, dok je u PRF-skupini

cijeljenje tkiva bilo brže, a pacijenti su imali manje neugodnosti. Slični rezultati su se dobili i kada se uspoređivala upotreba PRF-a i EMD-a u prekrivanju gingivalnih recesija tehnikom koronarno pomaknutog režnja.<sup>24</sup>

#### ZAKLJUČAK

Jednostavnost pripreme te dostupnost svakom pacijentu, uz minimalnu traumu, najveće su prednosti trombocitnih koncentrata, što će zasigurno utjecati na buduću primjenu u oralnoj kirurgiji. Potrebna su daljnja istraživanja biološke aktivnosti fibrinskih molekula zbog boljeg razumijevanja trombocitnih i upalnih komponenti PRF-a te širenja polja kliničke primjene.

## The use of platelet-rich fibrin in oral surgery

**SUMMARY** Platelet-rich fibrin (PRF) is a second-generation platelet concentrate defined as autologous blood-derived biomaterial. Its favourable biological properties add to soft and hard tissue healing, making it convenient for use in oral surgery and other clinical areas. PRF is the successor to the platelet rich plasma (PRP), but has more advantages. The most significant include the ease of preparation, availability to patients and minimised trauma. The literature contains data on the use of PRP and PRF in periodontal, oral, maxillofacial and plastic surgery and otolaryngology. In this article, we describe the clinical use of PRF in guided alveolar bone regeneration, maxillary sinus floor elevation and regenerative periodontal surgery.

**KEY WORDS** bone regeneration; guided tissue regeneration; platelet-rich plasma; surgery, oral

#### LITERATURA

- Sunitha Raja V, Munirathnam Naidu E. Platelet-rich fibrin: evolution of a second-generation platelet concentrate. *Indian J Dent Res.* 2008;19(1):42-6.
- Dohan DM, Choukroun J, Diss A, et al. Platelet-rich fibrin (PRF): a second-generation platelet concentrate. Part I: technological concepts and evolution. *Oral Surg Oral Med Oral Pathol Oral Radiol Endod.* 2006;101(3):e37-44.
- Dohan DM, Choukroun J, Diss A, et al. Platelet-rich fibrin (PRF): a second-generation platelet concentrate. Part II: platelet-related biologic features. *Oral Surg Oral Med Oral Pathol Oral Radiol Endod.* 2006;101(3):e45-50.
- Simon BI, Gupta P, Tajbakhsh S. Quantitative evaluation of extraction socket healing following the use of autologous platelet-rich fibrin matrix in humans. *Int J Periodontics Restorative Dent.* 2011;31(3):285-95.
- Choukroun J, Adda F, Schoeffler C, Vervelle A. Une opportunit  en parodontologie: lePRF. *Implantodontie.* 2001;42:55-62.
- Choukroun J, Diss A, Simonpieri A, et al. Platelet-rich fibrin (PRF): a second-generation platelet concentrate. Part IV: clinical effects on tissue healing. *Oral Surg Oral Med Oral Pathol Oral Radiol Endod.* 2006;101(3):e56-60.
- Choukroun J, Diss A, Simonpieri A, et al. Platelet-rich fibrin (PRF): a second-generation platelet concentrate. Part V: histologic evaluations of PRF effects on bone allograft maturation in sinus lift. *Oral Surg Oral Med Oral Pathol Oral Radiol Endod.* 2006;101(3):299-303.
- Sonnleitner D, Huemer P, Sullivan DY. A simplified technique for producing platelet-rich plasma and platelet concentrate for intraoral bone grafting techniques: a technical note. *Int J Oral Maxillofac Implants.* 2000;15(6):879-82.
- Mosesson MW, Siebenlist KR, Meh DA. The structure and biological features of fibrinogen and fibrin. *Ann N Y Acad Sci.* 2001;936:11-30.
- Van Hinsbergh VW, Collen A, Koolwijk P. Role of fibrin matrix in angiogenesis. *Ann N Y Acad Sci.* 2001;936:426-37.
- Carroll RJ, Arnoczky SP, Graham S, O'Connell SM. Characterization of autologous growth factors in Cascade platelet-rich fibrin matrix (PRFM). Edison, NJ: Musculoskeletal Transplant Foundation; 2005.
- Dohan Ehrenfest DM, Del Corso M, Diss A, Mouhyi J, Charrier JB. Three-dimensional architecture and cell composition of a Choukroun's platelet-rich fibrin clot and membrane. *J Periodontol.* 2010;81(4):546-55.
- Su CY, Kuo YP, Tseng YH, Su CH, Burnouf T. In vitro release of growth factors from platelet-rich fibrin (PRF): a proposal to optimize the clinical applications of PRF. *Oral Surg Oral Med Oral Pathol Oral Radiol Endod.* 2009;108(1):56-61.
- Toffler M. Staged sinus augmentation using a crestal core elevation procedure and modified osteotomes to minimize membrane perforation. *Pract Proced Aesthet Dent.* 2002;14(9):767-74.
- Toffler M. Osteotome-mediated sinus floor elevation: a clinical report. *Int J Oral Maxillofac Implants.* 2004;19(2):266-73.
- Simonpieri A, Del Corso M, Sammartino G, Dohan Ehrenfest DM. The relevance of Choukroun's platelet-rich fibrin and metronidazole during complex maxillary rehabilitations using bone allograft. Part I: a new grafting protocol. *Implant Dent.* 2009;18(2):102-11.
- Simonpieri A, Del Corso M, Sammartino G, Dohan Ehrenfest DM. The relevance of Choukroun's platelet-rich fibrin and metronidazole during complex maxillary rehabilitations using bone allograft. Part II: implant surgery, prosthodontics, and survival. *Implant Dent.* 2009;18(3):220-9.
- Simonpieri A, Choukroun J, Del Corso M, Sammartino G, Dohan Ehrenfest DM. Simultaneous sinus-lift and implantation using microthreaded implants and leukocyte- and platelet-rich fibrin as sole grafting material: a six-year experience. *Implant Dent.* 2011;20(1):2-12.
- Mazor Z, Horowitz RA, Del Corso M, Prasad HS, Rohrer MD, Dohan Ehrenfest DM. Sinus floor augmentation with simultaneous implant placement using Choukroun's platelet-rich fibrin as the sole grafting material: a radiologic and histologic study at 6 months. *J Periodontol.* 2009;80(12):2056-64.
- Simon BI, Zatcoff AL, Kong JJ, O'Connell SM. Clinical and histological comparison of extraction socket healing following the use of autologous platelet-rich fibrin matrix (PRFM) to ridge preservation procedures employing demineralized freeze dried bone allograft material and membrane. *Open Dent J.* 2009;3:92-9.
- Lekovic V, Camargo PM, Klokkevold PR, et al. Preservation of alveolar bone in extraction sockets using bioabsorbable membranes. *J Periodontol.* 1998;69(9):1044-9.
- Isabella JM, Greenwell H, Miller RL, et al. Ridge preservation with freeze-dried bone allograft and a collagen membrane compared to extraction alone for implant site development: a clinical and histologic study in humans. *J Periodontol.* 2003;74(7):990-9.
- Lekovic V, Milinkovic I, Aleksic Z, et al. Platelet-rich fibrin and bovine porous bone mineral vs. platelet-rich fibrin in the treatment of intrabony periodontal defects. *J Periodontol Res.* 2012;47(4):409-17.
- Jankovic S, Aleksic Z, Klokkevold P, et al. Use of platelet-rich fibrin membrane following treatment of gingival recession: a randomized clinical trial. *Int J Periodontics Restorative Dent.* 2012;32(2):e41-50.

#### ADRESA ZA DOPISIVANJE

Marko Blašković, dr. med. dent.  
Stomatološka poliklinika Blašković  
Linićeva 16, 51000 Rijeka  
E-mail: marko\_blaškovic@yahoo.com  
Telefon: +385 51 216 217